AHA
Coding Clinic ™

for ICD-9-CM

Publicación trimestral de la Central Office on ICD-9-CM

Volumen 28 **Primer Trimestre**
Número 1 **2011**

Los consejos y asignaciones de códigos contenidos en este ejemplar son vigentes a partir de las altas de 27 de abril de 2011 (sólo en USA [NT])

En este número

Pregunte al editor
Aclaraciones
Correcciones

Pregunte al Editor

Pregunta:

Un paciente fue sometido a angioplastia coronaria con uso de stent. Durante el procedimiento desarrolló dolor torácico y cambios en el segmento ST. La arteriografía mostró una disección a lo largo de la porción media del vaso. Se introdujo un balón Voyager por dentro del vaso y se realizaron múltiples dilataciones. Se introdujo un stent en la porción distal del vaso junto al stent previamente colocado con dilataciones subsiguientes. Se introdujo un tercer stent en la porción proximal del vaso con inflado del balón. La arteriografía posterior mostró un control de la disección y un vaso completamente permeable. Cuando se le preguntó, el médico indicó que la disección fue una complicación del procedimiento. ¿Debería asignarse el código 997.1, Complicación cardiaca, o el código 998.2, punción o laceración durante un procedimiento, para una complicación por disección producida durante la angioplastia transluminal percutánea (ACTP)? ¿Cuál es el código de diagnóstico correcto para una disección clínicamente significativa que se produce durante la ACTP?

Respuesta:

Asigne el código 997.1, Complicaciones cardiacas, ya que el médico ha documentado que la disección fue una complicación de la intervención coronaria percutánea (ICP). Asigne el código 414.12, Disección de arteria coronaria, para describir mejor la complicación.

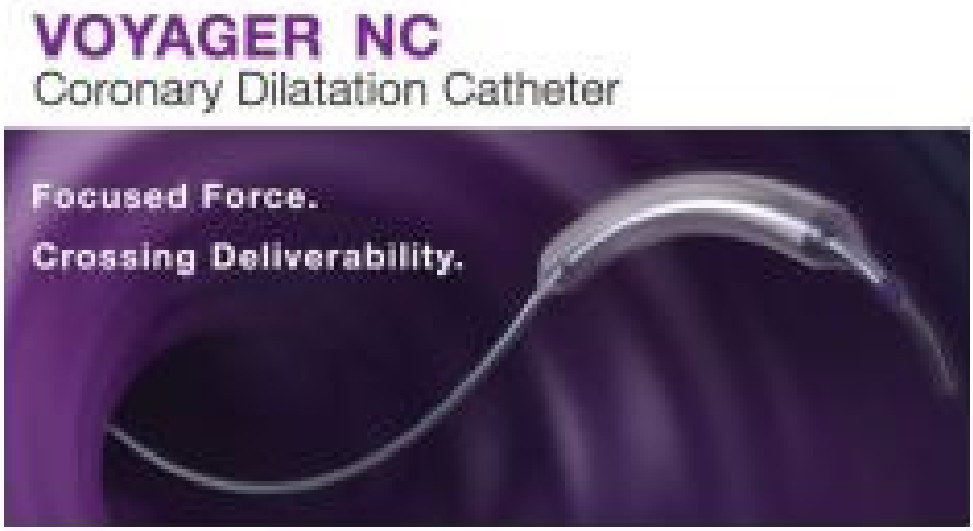

Catéter de dilatación coronaria Voyager [NT]

La ICP comprende la dilatación mecánica de la arteria con compresión de la placa aterosclerótica. La forma en la que la ICP proporciona el diámetro de la luz se asocia con la lesión de la arteria, normalmente causada por el inflado del balón. Se ha asociado la fragmentación mecánica de la placa con la embolización distal de restos de placa y disección del vaso. Se ha demostrado a través de estudios que la disección del vaso en el lugar de la ICP es bastante frecuente y puede ser identificada angiográficamente en aproximadamente el 50% de los pacientes inmediatamente después de la ICP. En muchos casos la disección es pequeña e insignificante clínicamente y no interfiere el flujo de sangre anterógrado, ni afecta el resultado del procedimiento.

El código 998.2, Punción o laceración accidental durante un procedimiento, no es correcto ya que no hay documentación de punción accidental del vaso durante la ACTP.

Pregunta:

Un paciente con enfermedad arterial coronaria conocida es ingresado para intervención coronaria percutánea. El informe operatorio indica "se realizó una angioplastia con un balón kissing* debido a la migración de una placa. Esta se acompañó de una pequeña disección de la arteria coronaria nativa derecha justo distal al stent. A causa de ello se colocó un stent con fármaco de 12/2.5 milímetros en la arteria coronaria derecha distal ampliada a la rama ventricular izquierda y aprisionando la arteria coronaria descendente posterior". ¿Cuál es el código correcto para la disección?

* El balón "kissing" o "kissing balloon" es un doble balón que se introduce en las estenosis de bifurcaciones arteriales y que puede acompañarse de stent dobles también llamados stent "en pantalón" ya que poseen un solo extremo que se bifurca en dos como las patas de un pantalón [NT]

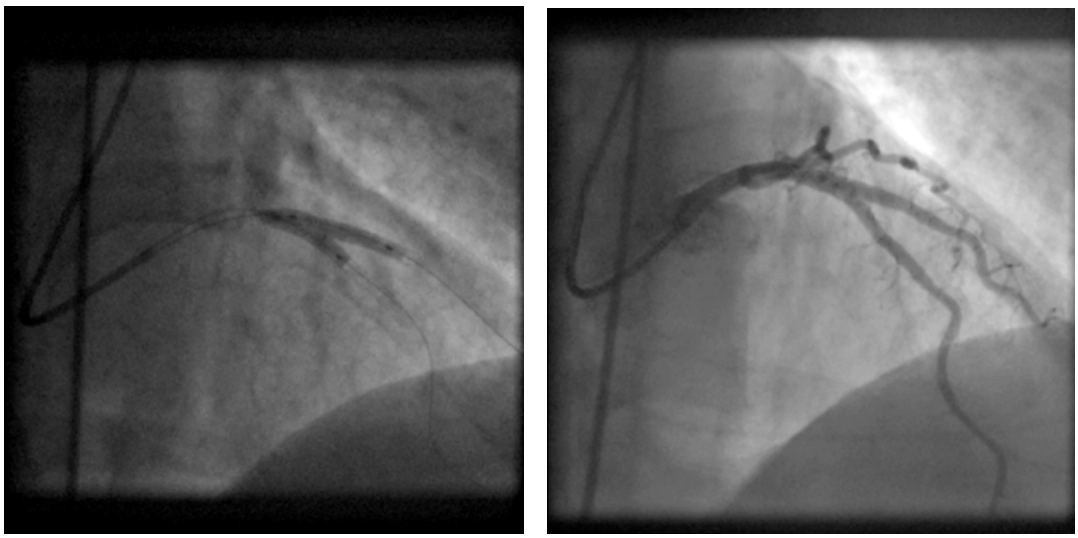

Kissing balloon durante el inflado y resultado angiográfico tras la dilatación [NT]

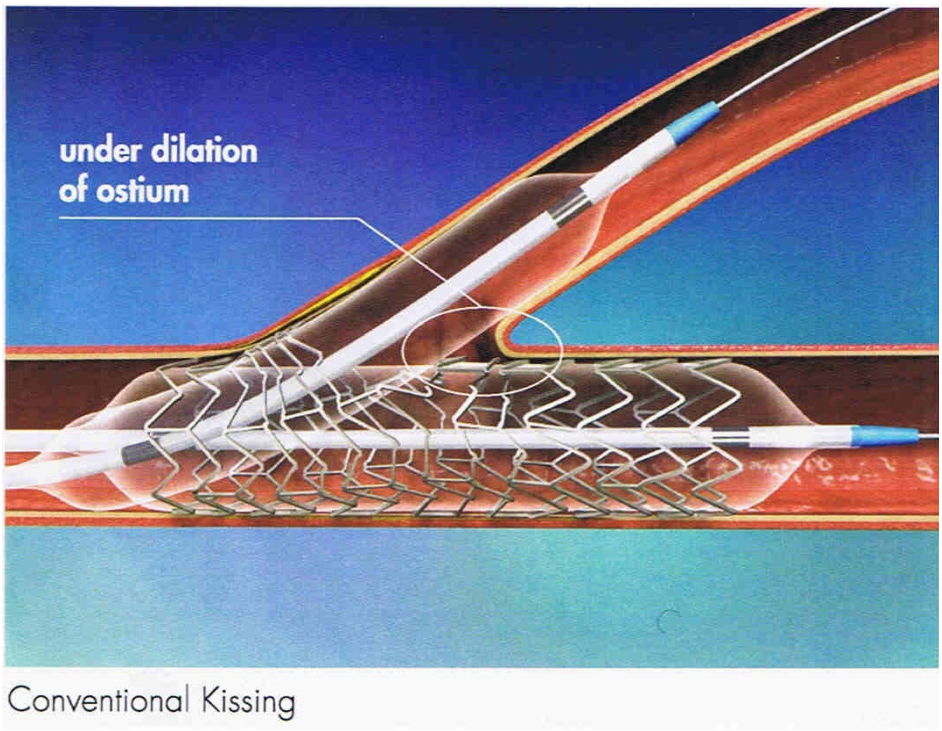

Introducción del kissing balloon y de un stent "en pantalón" [NT]

Respuesta:

Pregunte al médico acerca de la significación clínica de la disección. La inserción de un stent como resultado de una disección no supone automáticamente que la disección es clínicamente significativa. Si el médico confirma que la disección es una complicación del procedimiento, asigne el código 997.1, Complicaciones cardiacas, con el código 414.12, disección de arteria coronaria, para describir mejor la complicación. Si el médico indica que la disección no es clínicamente significativa, no asigne un código.

Pregunta:

Durante una intervención se insertó una aguja a lo largo de la cara lateral derecha del anillo de sutura de una válvula aórtica y se pasó profundamente a través del tejido en el hueco entre la raíz aórtica y la aurícula izquierda para intentar tirar de la válvula hacia abajo. La sutura se liberó de la aguja y ésta se perdió dentro del tejido. Los repetidos intentos para encontrarla fracasaron. Se realizó una radiografía que no visualizó la aguja. Se cerró el tórax y una segunda radiografía mostró que la aguja estaba donde el cirujano pensaba, a la derecha de la válvula aórtica. Se reabrió el tórax pero la aguja tampoco se pudo localizar o palpar. El cirujano decidió que continuar buscando la aguja produciría al paciente más daño que beneficio. Por tanto el tórax fue resuturado y trasladado a la UCI en condiciones estables. ¿Cuál es la asignación correcta de códigos diagnósticos cuando el médico deja intencionadamente un cuerpo extraño en el paciente y la documentación indica claramente que quitando dicho cuerpo extraño puede causarse más daño que beneficio? ¿Sería adecuado el código 998.4, Cuerpo extraño dejado accidentalmente durante un procedimiento?

Respuesta:

Asigne el código 998.4, Cuerpo extraño dejado accidentalmente durante un procedimiento. Aunque el cirujano tomó la decisión de dejar la aguja puesto que seguir con la búsqueda podría producir daño al paciente, no fue la intención original del procedimiento dejar un cuerpo extraño dentro.

Pregunta:

Un paciente fue ingresado por injerto arteriovenoso trombosado. Se realizó una aspiración del trombo para disminuir el coágulo. Haciendo esto, la punta del catéter se separó en el lugar de entrada del tubo tras conseguir entrar por un tejido cicatricial. Se realizó una trombectomía abierta con retirada de la punta del catéter. ¿Cuál es la asignación de código para la rotura de la punta de catéter?

Respuesta:

Asigne el código 996.1, Complicación mecánica de otro dispositivo, implante e injerto vascular, para la punta de catéter rota. E este caso, la punta del catéter se recuperó. Si, por el contrario, no se recuperara deben asignarse los códigos 996.1, Complicación mecánica de otro dispositivo, implante e injerto vascular, y 998.4, Cuerpo extraño dejando accidentalmente durante un procedimiento. Véase *Coding Clinic*, Primer Trimestre de 1995, página 3, para un ejemplo de una punta de catéter que se rompe durante una infusión de quimioterápico.

Pregunta:

Ha habido cierta confusión sobre la codificación de la pancitopenia inducida por medicamento. *Coding Clinic* informó cómo codificar la anemia aplásica inducida por medicamento pero no lo hacía para la pancitopenia secundaria a medicación. En la ICD-9-CM la pancitopenia está indexada en el código 284.1, Pancitopenia. Sin embargo, el código 284.1 está excluido para la pancitopenia debida a anemia aplásica (284.9) así como aquella inducida por medicamento (284.89). Si el

médico documenta "pancitopenia debida a quimioterapia" y no hay documentación de "anemia aplásica", ¿cómo de codifica?

Respuesta:

Basado en las notas de instrucción actuales bajo el código 284.1, asigne el código 284.89, Otra anemia aplásica especificada, junto con el código E adecuado para indicar el medicamento. Aunque no hay historia clínica de la anemia aplásica, las notas de instrucción indican que la pancitopenia inducida por medicamento se clasifica en el código 284.89.

Pregunta:

Un hombre de 53 años de edad se presenta con "síndrome de dehiscencia del canal semicircular superior izquierdo (SDCSS)", ¿Cuál es la asignación correcta de código para este síndrome?

Respuesta:

Asigne el código 386.8, Otros trastornos del laberinto, junto con el código 733.99, Otros trastornos de hueso y cartílago para el SDCSS. Asigne también códigos para cualquier otra manifestación del síndrome que estuvieran presentes.

Los pacientes con SDCSS pueden experimentar síntomas que incluyen sensación de plenitud o bloqueo de oídos, autofonía (la voz hace eco o reverbera y se escucha anormalmente por el oído afecto), vértigo y sensación de falta de equilibrio, pérdida de audición conductiva y otros trastornos de la audición del oído medio. Estos individuos pueden también escuchar su propio latido cardíaco en el oído afectado. Este es referido como tinnitus * pulsátil.

El canal semicircular superior es uno de los tres espacios de que constan los órganos del equilibrio de oído interno que son denominados canales semicirculares por su forma. Algunas personas con el síndrome pueden tener una apertura anormal o dehiscencia de estos canales. El defecto consiste en un agujero pequeño en el hueso del oído interno que mide menos de 1 a 5 mm. La base del cráneo que envuelve la deshiscencia del canal semicircular es muy delgada o está perforada.

El diagnóstico se establece mediante TAC de alta resolución del hueso temporal y/o potenciales miogénicos evocados vestibulares. El tratamiento puede incluir cirugía reparadora, restaurando la dehiscencia del canal semicircular. La etiología del síndrome es desconocida.

* El *tinnitus* (término latino que significa tintineo), también denominado acúfeno, es un fenómeno perceptivo que consiste en notar golpes o pitidos en el oído, que no proceden de ninguna fuente externa. Este zumbido o campanilleo se supone que se produce por el aumento de la actividad de las áreas cerebrales que intervienen en la audición, y aparece asociado a los trastornos del aparato auditivo [NT]

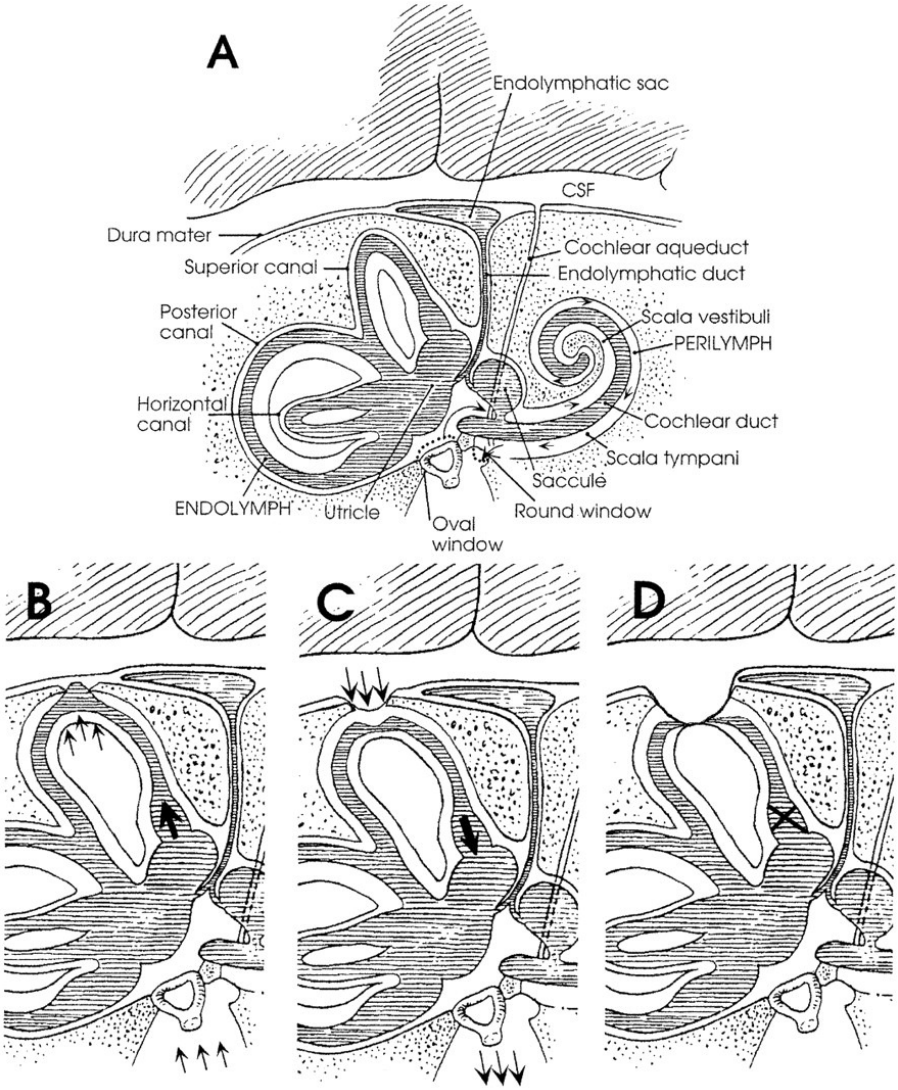

Anatomía del oído interno y dehiscencia de canal semicircular superior [NT]

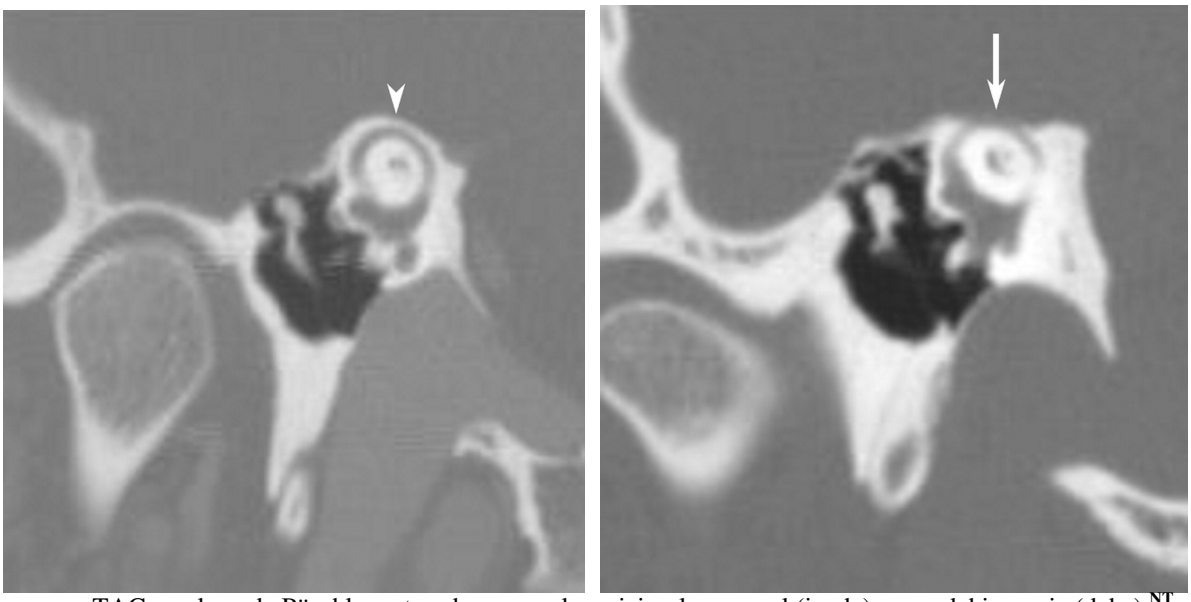

TAC en plano de Pöschl mostrando un canal semicircular normal (izqda) y con dehiscencia (dcha) [NT]

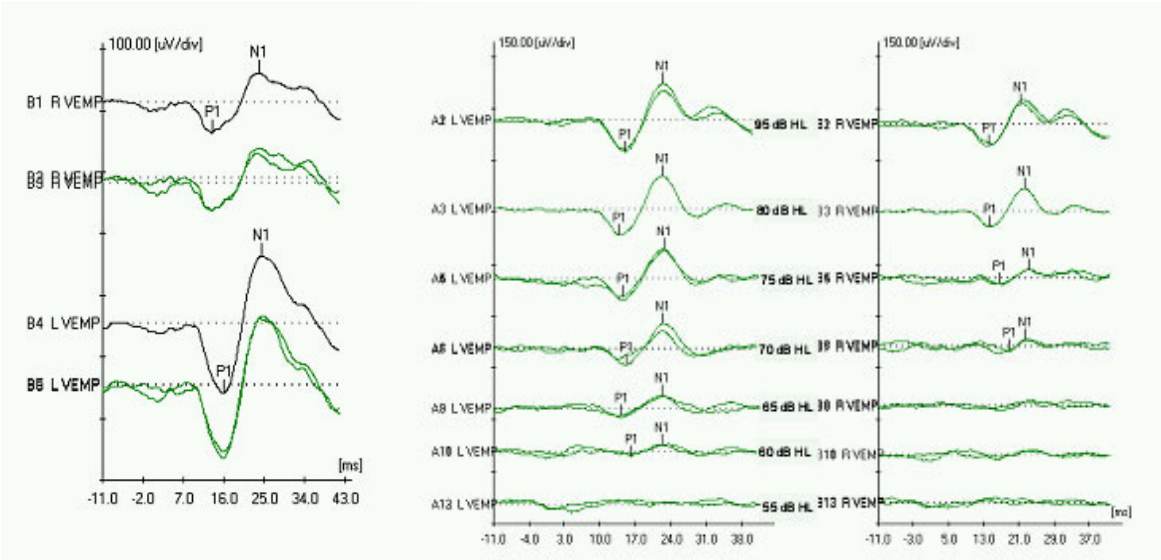

Potenciales miogénicos evocados vestibulares en el SDCSS [NT]

Pregunta:

El mismo paciente fue sometido a un cierre del canal semicircular superior usando una combinación de cera de hueso, superposición de injerto óseo de la calota y de la fascia temporal. En la intervención se hicieron pruebas neurofisiológicas. El cirujano apreció "salida de una pequeña cantidad de líquido cerebroespinal a través de un agujero identificado en la duramadre que no era significativo clínicamente y se controló mediante cauterización bipolar sin más salida de líquido". Se colocó Duraseal sobre el área. ¿Qué códigos de procedimiento deben asignarse para la reparación de un síndrome por dehiscencia del canal semicircular superior? ¿La salida de líquido cerebroespinal sebe codificarse también?

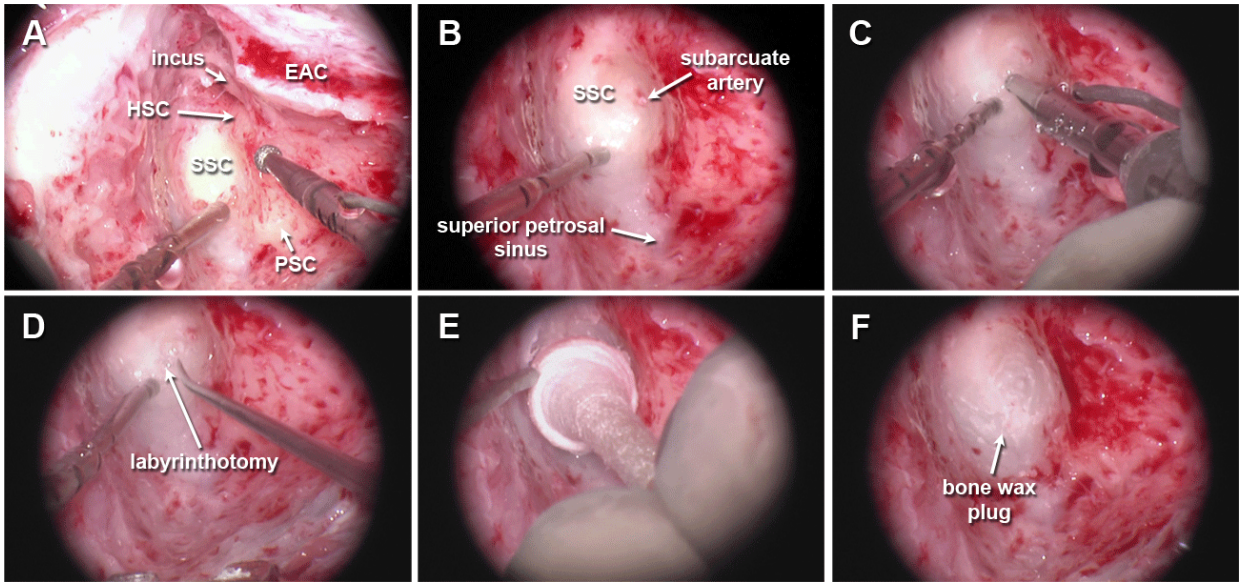

Reparación quirúrgica de un SDCSS [NT]

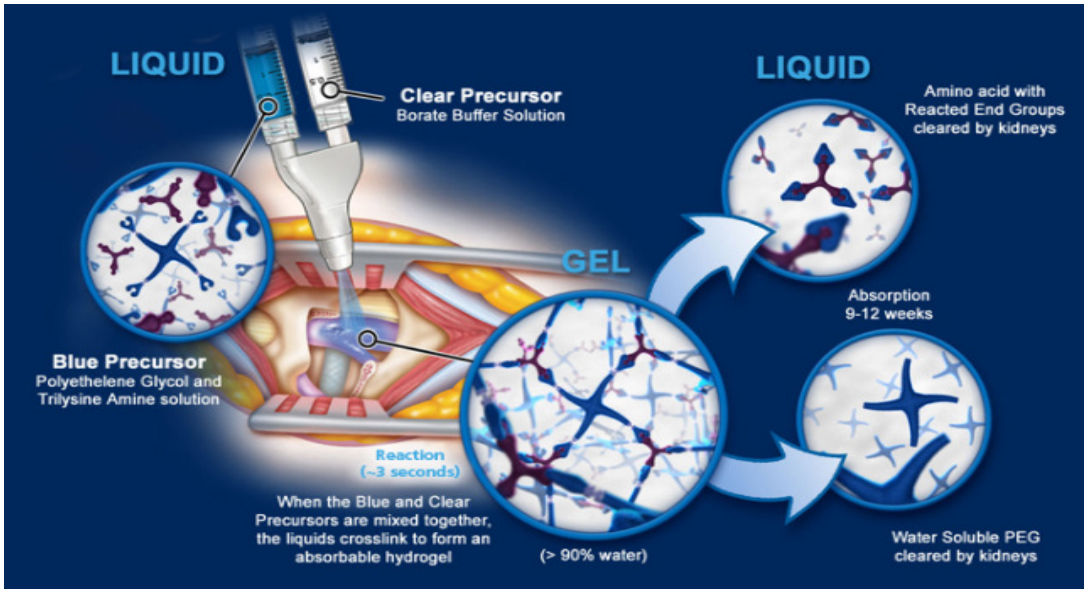

Componentes y mecanismo de acción del sellante DuraSeal NT

Respuesta:

Asigne el código 02.04, Injerto óseo en cráneo, 83.43, Escisión de músculo o fascia para injerto, y 00.94, Monitorización neurofisiológica intraoperatoria, para los procedimientos realizados. No se asigna código para la salida de líquido cerebroespinal ya que está documentado como menor y no significativo clínicamente.

Pregunta:

El paciente se presenta para cirugía ambulatoria de extirpación de lesión en el cuero cabelludo. El médico documentó "lesión de la piel del cuero cabelludo – extirpada". El informe de anatomía patológica indica "quiste triquelimal (quiste pilar)". La ICD-9-CM clasifica un quiste del cuero cabelludo como quiste sebáceo. Hay confusión sobre si debe ser codificado como quiste triquelimal o sebáceo. ¿Cuál es el diagnóstico correcto para este episodio?

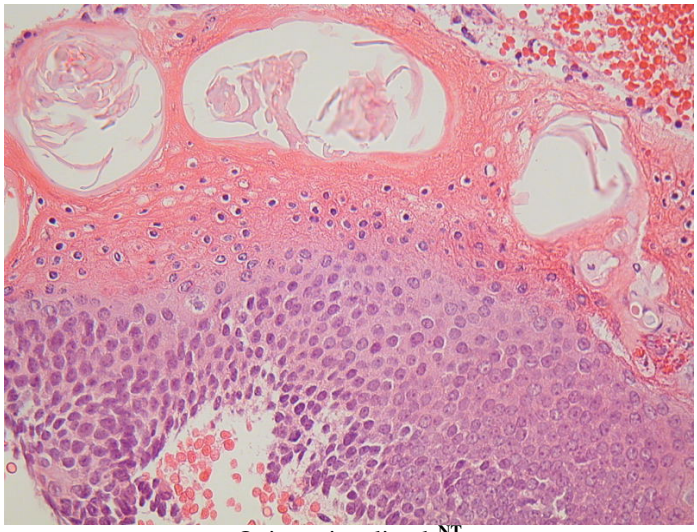

Quiste triquelimal NT

Quistes triquelimales en cuero cabelludo [NT]

Respuesta:

Asigne el código 704.8, Otra enfermedad especificada de pelo y folículos pilosos, para el quiste triquelimal. Los estudios indican que el 2% de los quistes pilares llevan a tumores proliferantes, a menudo denominados quiste triquelimales proliferantes, que son errónea y frecuentemente referidos como quiste sebáceos.

Pregunta:

El paciente es un hombre de 58 años de edad que ha sido sometido hace aproximadamente 4 meses a trasplante de células hematopoyéticas de sangre periférica de donante no emparentado por mielofibrosis primaria con trombocitopenia esencial. Tuvo una evolución postrasplante complicada y fue ingresado en nuestro servicio con enfermedad injerto contra huésped aguda (GVHD). Dicha enfermedad afectó estómago, intestino e hígado y ha sido refractaria a múltiples tratamientos. ¿Se clasifica la complicación que ocasiona la sangre periférica trasplantada como complicación de trasplante de médula ósea (996.85) o como complicación de otro órgano trasplantado (996.89)?

Respuesta:

Asigne el código 996.89, Complicación de órgano trasplantado, otro órgano trasplantado especificado, como diagnóstico principal para la complicación de trasplante de células madres periféricas.

El Centro Nacional de Estadísticas de Salud (NCHS) está de acuerdo en considerar una propuesta al Comité de Coordinación y Mantenimiento de la ICD-9-CM para crear un nuevo código para las complicaciones de células madres trasplantadas ya que las células madre so son ni un órgano ni es médula ósea. Sin embargo, entre tanto, el código 996.89 es la asignación más adecuada.

Pregunta:

Los codificadores de nuestro servicio de salud domiciliario están debatiendo sobre los códigos que deben asignarse junto con los códigos de cuidados posteriores. Por ejemplo, ¿es correcto asignar un código para una deambulación anormal cuando un paciente está recibiendo cuidados posteriores domiciliarios tras una sustitución de articulación?

Respuesta:

Sí, los códigos de síntomas deben asignarse junto a los códigos V cuando proporcionan una información adicional sobre un problema específico que está siendo abordado. Por tanto, en el ejemplo dado, el código 781.2, Deambulación anormal, debe asignarse junto con el código V54.81, Cuidado posterior tras sustitución de articulación.

Pregunta:

¿Cómo debe codificarse un diagnóstico de diabetes dudosa (borderline)?

Respuesta:

La asignación de diabetes mellitus dudosa debe estar basada en la documentación del médico y necesitará aclararse en algunos casos. Si el médico responsable ha confirmado el diagnóstico de diabetes mellitus, asigne el código adecuado de la categoría 250, Diabetes mellitas. Caso contrario, el diagnóstico de "diabetes dudosa" se asignará con el código adecuado de la subcategoría 790.2, Glucemia anormal.

Pregunta:

¿Cómo debe codificarse otras afecciones dudosas?. ¿Los diagnósticos dudosos deben manejarse de la misma manera que los diagnósticos inciertos (ej. posibles, probables, sospechados y cuestionables)?. Por ejemplo, el médico documenta "hipertensión pulmonar dudosa (borderline)" basado en los hallazgos ecocardiográficos. ¿Debería codificarse como hipertensión pulmonar en un entorno ingresado y como hallazgo anormal de ecocardiografía en un entorno ambulatorio?

Respuesta:

Asigne el código 416.8, Otra enfermedad cardiopulmonar crónica, para la hipertensión pulmonar dudosa. El entorno de cuidado (esto es, ingresado o ambulatorio) no tiene efecto en la asignación del código.

Un diagnóstico dudoso (borderline) no es lo mismo que un diagnóstico incierto. Si el médico documenta un diagnóstico dudoso en el momento del alta, la norma de posible/probable no se aplicaría en esta situación y, como se ha indicado previamente, la asignación de código para una afección dudosa necesitaría de aclaración en algunos casos.

Pregunta:

La paciente en una mujer de 50 años que se presenta en urgencias aquejada de dolor y náusea. Una TAC muestra líquido alrededor de una banda gástrica sugerente de infección. Se diagnosticó que tenía una erosión por la banda con infección. Recibió tratamiento antibiótico durante la hospitalización. ¿Cuál es la asignación correcta de código para la erosión por banda gástrica con infección?

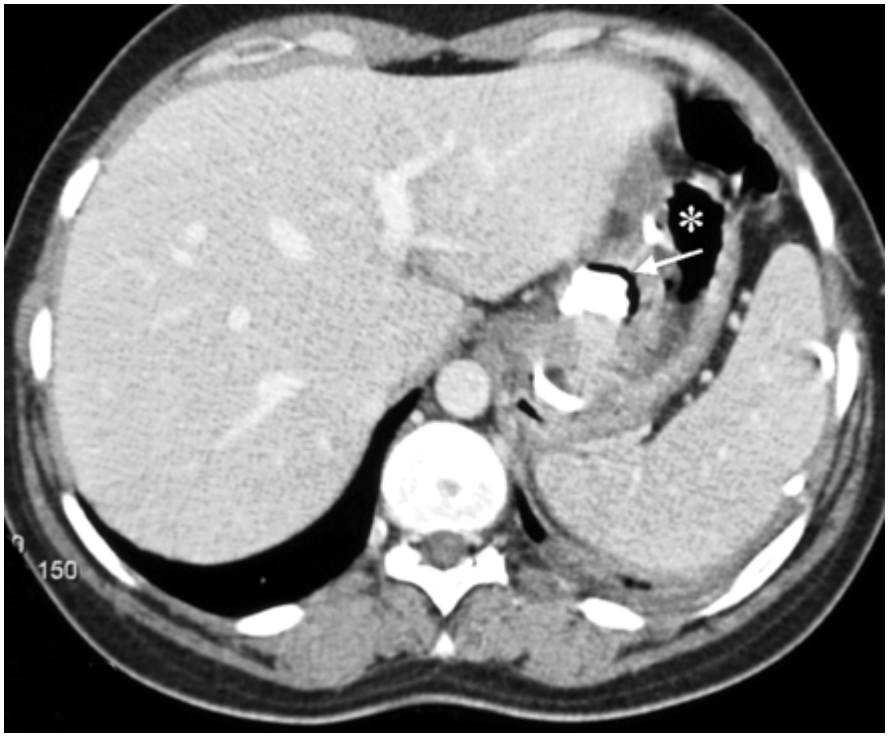

TAC de erosión por banda gástrica con salida de contraste (flecha) NT

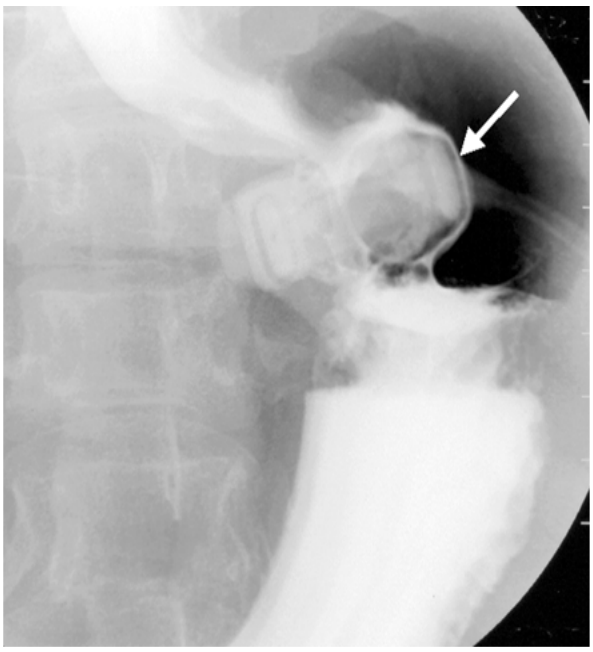

Tránsito con salida de contraste (flecha) NT

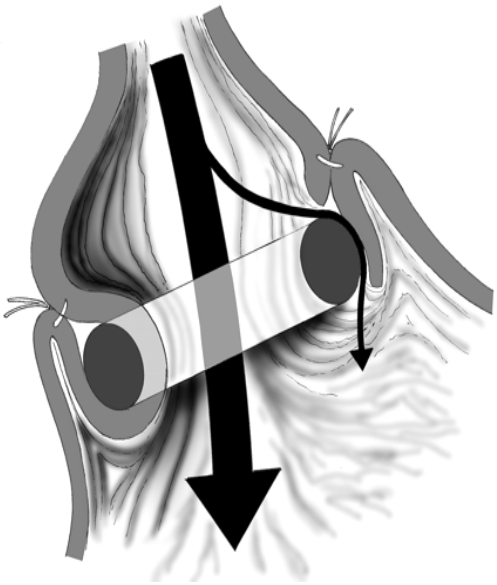

Esquema de la radiografía anterior NT

Respuesta:

Asigne el código 996.59, Complicación mecánica de otro dispositivo protésico especificado, implante e injerto, Debido a otro implante y dispositivo interno, no clasificado en otro sitio, y el código 537.89, Otra afección especificada de estómago y duodeno, Otra, para la erosión por la banda gástrica. Asigne el código996.69, Infección y reacción inflamatoria debida a dispositivo protésico, implante e injerto internos, Debido a otro dispositivo protésico, implante e injerto internos, para la infección por la banda gástrica. Es lo correcto asignar tantos códigos como sean necesarios para capturar la visión clínica completa. La erosión por la banda gástrica está relacionada con el desgaste por la banda contra la pared del estómago, y el corte sobre la pared gástrica. Cuando la banda erosiona el estómago, las bacterias del mismo pueden penetrar en la cápsula que se forma alrededor de la banda y puede producirse una infección secundaria.

Pregunta:

Esta es una mujer de 46 años de edad en estado de procedimiento de banda gástrica mediante laparoscopia. En una revisión rutinaria, se encontró que la banda había producido una erosión con perforación del estómago. La paciente fue sometida a una exploración laparoscópica con extracción de la banda. ¿Cómo debe codificarse la erosión por banda gástrica con perforación de estómago? ¿Se asigna el código 531.50 para la erosión y perforación por banda gástrica?

Erosión por banda gástrica que ha penetrado en estómago [NT]

Respuesta:

Asigne el código 996.59, Complicación mecánica de otro dispositivo protésico especificado, implante e injerto, Debido a otro implante y dispositivo interno, no clasificado en otro sitio, y el código 537.89, Otra afección especificada de estómago y duodeno, Otra, para la erosión y perforación por banda gástrica. El código 531.50, Ulcera gástrica, crónica o no especificada con perforación, sin mención de obstrucción, no es correcto ya que no es una úlcera gástrica.

Pregunta:

El médico documentó que una mujer de 27 años de edad con encefalitis por anticuerpos contra receptores de NMDA (N-Metil-D-aspartato) había notado delirios paranoides y agitación intermitente. Había desarrollado una encefalitis por anticuerpos contra receptores de NMDA secundaria a teratoma ovárico. Fue ingresada para estudio y tratamiento de su supuesta encefalitis. El diagnóstico final del médico fue: "encefalitis por anticuerpos contra receptores de NMDA con trastorno psicótico (delirios paranoides), lo más probable secundario a encefalitis". ¿Cuál es la asignación correcta de códigos?

Respuesta:

Asigne el código 323.81, Otras causas de encefalitis y encefalomielitis, para la encefalitis por anticuerpos contra receptores de NMDA como diagnóstico principal. Asigne el código 293.81, Trastorno psicótico con delirios en afecciones clasificadas en otro sitio como diagnóstico secundario.

La categoría 293, Trastornos mentales transitorios debidos a afecciones clasificadas en otro sitio, tiene una nota de instrucción para codificar primero la afección física o neurológica asociada. El código 293.81 puede localizarse referenciado en el Índice Alfabético como sigue:

Trastorno
psicótico (véase también Psicosis)

Psicosis
debida a o asociada con afección física (véase Psicosis, orgánica)
orgánica
debida a o asociada con afección física
con delirios 293.81

Pregunta:

Estamos preocupados por la discrepancia en la codificación en el hospital de la hemorragia y hematoma postoperatorio ya que la codificación de estas afecciones influye en la calidad de los datos. Por ejemplo, cuando una herida quirúrgica sangra ligeramente y se trata con presión se está codificando como hemorragia postoperatoria. De la misma manera, si se nota un pequeño hematoma tras la cirugía, pero no es tratado, está siendo codificado como hematoma postoperatorio. ¿Podría darnos una norma para codificarlas de una forma consecuente?

Respuesta:

La guía oficial de Codificación afirma en relación a las complicaciones de cuidados: "Como en todas las complicaciones de procedimientos y después de los mismos, la asignación de códigos está basada en la documentación del médico acerca de la relación entre la afección y el procedimiento" (Sección I.C.17.f.1.a.). Adicionalmente, la Guía especifica que "a la hora de informar, la definición para "otros diagnósticos" se interpreta como aquellas afecciones adicionales que afectan el cuidado del paciente en el sentido de que necesita evaluación clínica, tratamiento terapéutico, procedimientos diagnósticos o aumento de los cuidados y/o monitorización de enfermería".

Es importante notar que no todas las afecciones que se producen tras la cirugía son clasificadas como complicaciones. Primero, debe haber más de una afección esperada o una ocurrencia de manera rutinaria. Después, debe haber una relación causa-efecto entre el cuidado proporcionado y la afección, y una indicación en la documentación de que es una complicación. El codificador no puede determinar si algo que ha ocurrido durante la intervención es una complicación o un resultado esperado. Sólo el médico puede diagnosticar una afección y debe documentar explícitamente si la afección es una complicación. Si no está claro en la misma, debe preguntar al médico para aclararlo.

Pregunta:

Por favor aclárenos la información sobre el código 512.1, Neumotórax iatrogénico. Tengo entendido que la norma para el capítulo 17, Lesiones y envenenamientos (800-999) acerca de las complicaciones de cuidados, indica que "la asignación del código está basada en la relación entre la afección y el procedimiento que se está en la documentación del médico" (Sección I.C.17.f.1.a.). ¿Es extensible también esta norma al código 512.1 que está en el capítulo de Aparato respiratorio? ¿Necesita el médico documentar que el neumotórax es una complicación antes de asignar el código 512.1?

Respuesta:

Si el médico documenta un neumotórax iatrogénico o documenta que el neumotórax es debido a un procedimiento, debe asignar el código 512.1, Neumotórax iatrogénico. La norma se hace extensible a cualquier complicación de cuidados, independientemente del capítulo en que esté localizado el código. Es importante notar que no todas las afecciones que ocurren durante o tras la cirugía son clasificadas como complicaciones. En primer lugar, tendría que ser algo más que una afección esperada de forma rutinaria. Después, tendría que haber una relación causa-efecto entre el cuidado proporcionado y la afección, y una anotación en la documentación de que es una complicación.

Pregunta:

Un paciente se presenta con una neoplasia maligna del ángulo hepático del colon y es sometido a una hemicolectomía derecha asistida mediante laparoscopia. ¿Cuál es la asignación correcta de código para la hemicolectomía derecha asistida por laparoscopia? ¿Podría ser asignado el código V64.41, Procedimiento quirúrgico laparoscópico convertido en abierto, como diagnóstico secundario?

Respuesta:

Asigne el código 45.73, Hemicolectomía derecha abierta y otras, para la hemicolectomía derecha asistida por laparoscopia. Cualquier hemicolectomía derecha que no es un verdadero procedimiento laparoscópico se clasifica en este código ya que incluye "otras" hemicolectomía derechas.

El código V64.41, Procedimiento quirúrgico laparoscópico convertido en abierto, no es correcto ya que se fue planeada como una cirugía asistida por laparoscopia. Este caso implica el uso programado de la laparoscopia para ayudar en la visualización y movilización del intestino. Una vez que el intestino es movilizado,

la incisión puede extenderse a fin de liberar el mismo. Por tanto, la incisión podría aún ser más pequeña que una hemicolectomía derecha abierta tradicional. El hecho de que la intervención se haga mediante una pequeña incisión puede ayudar a la recuperación del paciente. Los pacientes pueden experimentar menos dolor postoperatorio, y por tanto necesitar menos medicación analgésica.

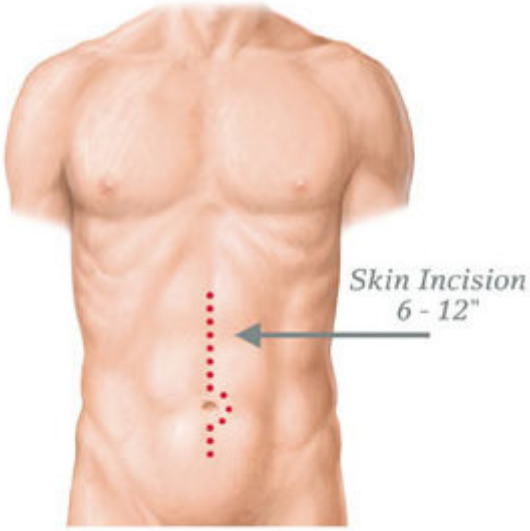

Incisión en la resección abierta NT

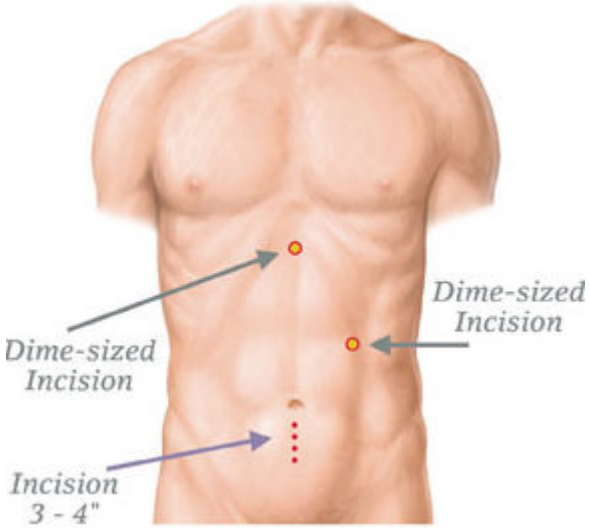

Incisiones en la resección asistida por laparoscopia NT

Pregunta:

El *Coding Clinic* del Cuarto Trimestre de 1998, página 8, advierte a los codificadores a usar el código 304.01 para pacientes que reciben tratamiento con metadona. Sin embargo el código V58.69 parece más adecuado. ¿Qué código deberíamos usar para codificar estos pacientes que son adictos a la heroína y están siendo en mantenimiento con metadona?

Respuesta:

Asigne el código 304.00, Dependencia de tipo opioide, no especifica, para pacientes que reciben mantenimiento con metadona a causa de la dependencia de la heroína. El código V58.69, Uso prolongado (actual) de otra medicación, no es correcto ya que no se usa para pacientes con adicción a drogas. Las Normas Oficiales de Codificación e Información indican que la subcategoría V58.6 no se usa en medicamentos para la desintoxicación o programas de mantenimiento para prevenir síntomas de abstinencia en pacientes con dependencia a drogas (ej. mantenimiento con metadona para dependencia por opiáceos).

Pregunta:

¿Cuál es la asignación correcta para un diagnóstico de neumonía por aspiración postoperatoria? La lista tabular de la ICD-9-CM proporciona bajo en código 997.39 el término de inclusión siguiente: "Neumonía (aspiración) resultante de un procedimiento". Sin embargo la nota de instrucción bajo la categoría 997 indica "Use un código adicional para identificar la complicación". ¿Debería asignarse el código 997.39, Complicaciones respiratorias, Otras complicaciones respiratorias, junto con el código 507.0, Neumonitis debida a sólidos y líquidos, Por inhalación de comida o vómito, para describir la neumonía por aspiración postoperatoria?

Respuesta:

Sí, es correcto asignar ambos códigos juntos. Asigne el código 997.39, Complicaciones respiratorias, Otras complicaciones respiratorias, y el código 507.0, Neumonitis debida a sólidos y líquidos, Por inhalación de comida o vómito, para la neumonía por aspiración postoperatoria. Puesto que el título del código 997.39 es amplio y abarca tipos diferentes de complicaciones respiratorias, la asignación del código 507.0 proporciona una información adicional sobre la complicación respiratoria específica.

Pregunta:

El informe del diagnóstico final del médico indica "anemia crónica". Debería asignarse el código 285.9, Anemia, no especificada, o el código 281.9, Anemia por deficiencia no especificada ya que éste incluye "anemia simple crónica?

Respuesta:

Asigne el código 285.9, Anemia, no especificada, para la anemia crónica no especificada de otra manera.

Pregunta:

El paciente es un niño de 13 meses que fue diagnosticado de hiperplasia neuroendocrina de la infancia. Esta ahora con un litro de oxígeno cuando duerme y tiene taquipnea crónica y crepitantes en la exploración. ¿Cuál es el código de la ICD-9-C correcto para la hiperplasia neuroendocrina de la infancia?

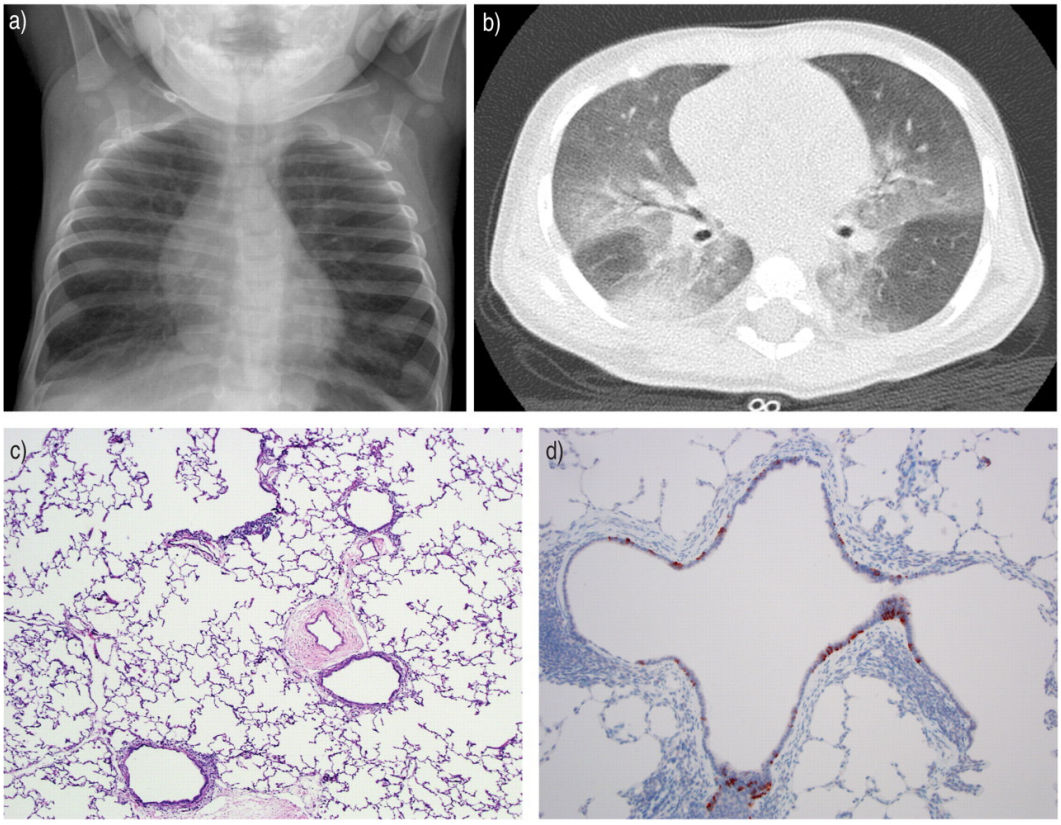

Rx simple, TAC y biopsias en Hiperplasia neuroendocrina de la infancia [NT]

Respuesta:

Asigne el código 770.7, Enfermedad respiratoria crónica de comienzo en el período perinatal, el código 516.8, Otra neumonopatía alveolar y parietoalveolar, y el código 786.06, Taquipnea, para esta afección.

La hiperplasia de células neuroendocrinas de la infancia, también conocida como taquipnea persistente de la infancia y bronquiolitis crónica, es un a enfermedad pulmonar difusa de los niños descrita por primera vez en 2001. Los niños con esta enfermedad se presentan normalmente antes de los 2 años con taquipnea, hipoxia y retracciones. La auscultación puede ser normal o revelar crepitantes dispersos sin sibilancias. El curso clínico es normalmente prolongado con lentas mejorías. Clínicamente la media del comienzo de los síntomas es de 3.8 meses (rango de 0-11 meses). Los hallazgos radiológicos muestran hiperinsuflación, marcas intersticiales y densidades de vidrio esmerilado.

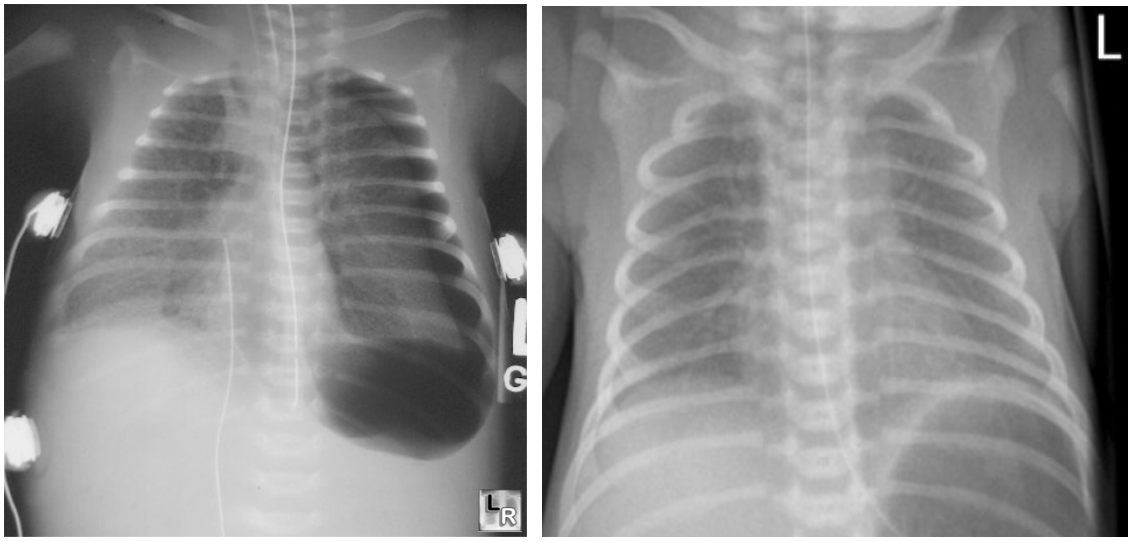

Imágenes radiológicas de pulmones con patrones de "vidrio esmerilado" [NT]

Pregunta:

¿Es correcto asignar un código de diagnóstico para afecciones indicadas con flechas hacia arriba y hacia abajo?. Por ejemplo, si el médico documenta ↑ colesterol, o ↑ lípidos, o ↓ hemoglobina y hematocrito, ¿podría asignarse un código de hipercolesterolemia, o hiperlipidemias, o baja hemoglobina y hematocrito, etc.?

Respuesta:

No es correcto por parte de codificador informar un diagnóstico basado en flechas hacia arriba o hacia abajo. Diagnosticar la afección del paciente es exclusivo del médico. Las flechas hacia arriba y hacia abajo pueden tener una interpretación variable y no necesariamente significa "anormal". Podría simplemente indicar un cambio (incluido una mejora) sobre resultados anteriores. Por tanto el médico debe ser preguntado acerca del significado de las flechas y pedir la documentación adecuada para la afección sobre la que se ha actuado.

Esta información está de acuerdo con las normas de codificación sobre hallazgos anormales que indica: "los hallazgos anormales (laboratorio, rayos X, anatomía patológica y otros resultados diagnósticos) no se codifican a no ser que el médico indique su importancia clínica. Si los hallazgos están fuera del rango normal y el médico responsable ha indicado otras pruebas para evaluar la afección o prescrito un tratamiento, lo correcto es preguntarle si estos hallazgos anormales deben añadirse".

La misma notificación es de aplicación tanto para pacientes ingresados como ambulatorios.

Pregunta:

El procedimiento es descrito como broncoscopia debida a infiltrado nodular y atelectasia con examen de vías aéreas. Se hizo lavado, cepillado y biopsia del lóbulo inferior izquierdo y lavado del lóbulo inferior derecho. Además el médico ha aclarado que se hizo una biopsia transbronquial del lóbulo inferior izquierdo. Sin embargo el tejido pulmonar no fue identificado en el informe de anatomía patológica. ¿Debe informarse de la biopsia transbronquial de pulmón?

Respuesta:

Basados en la documentación del médico, asigne el código 33.27, Biopsia cerrada endoscópica de pulmón, para la biopsia transbronquial. La ausencia de tejido pulmonar en el informe de anatomía patológica no excluye la asignación del código cuando el procedimiento ha sido realizado por el médico. Las muestras de tejido pueden ser no adecuadas o no concluyentes.

Pregunta:

La notificación publicada en el tercer Trimestre de 1991 y primer Trimestre de 1992 del *Coding Clinic* indica que si están incluidas en el diagnóstico del médico tanto la trombosis como la tromboflebitis, sólo debe informarse un código de la categoría 451, Flebitis y tromboflebitis. La notificación está basada en la nota de exclusión de la categoría 453, otra embolia y trombosis venosa, la cual dirige al codificador a asignar un solo código de la categoría 451, si ambos están presentes. Sin embargo, desde el 1 de octubre de 2009, esta nota de exclusión ha sido borrada.

Basados en este cambio, si el médico documenta que tanto la tromboflebitis como la trombosis venosa profunda están presentes ¿cómo deberían codificarse estas afecciones?

Respuesta:

La flebitis no se considera ya un componente importante de la trombosis, y hay un interés creciente en poder hacer seguimiento de los datos de pacientes con TVP. Asigne ambos códigos de la categoría 451 y 453 cuando ambas afecciones se encuentran documentadas. La trombosis venosa profunda y la tromboflebitis son dos procesos diferentes que pueden coexistir. Un paciente puede desarrollar un trombo con o sin inflamación. El diagnóstico de trombosis de una vena indica que se ha forado un coágulo; un diagnóstico de tromboflebitis indica que el coágulo se

ha inflamado. El National Center for Health Statistics (NCHS) ha revisado el índice de enfermedades de la ICD-9-CM, lo que proporcionaría unas instrucciones más claras y daría como resultado una codificación más consistente. Los cambios en la ICD-9-CM tienen prevalencia sobre lo previamente publicado en *Coding Clinic.*

Pregunta:

Un paciente con "historia de trombosis venosa profunda" documentada está siendo tratada como Coumadin (Warfarina [NT]). ¿Debe codificarse como V12.51, Historia personal de trombosis y embolia venosa, o un código de la categoría 453 para la trombosis venosa profunda (TVP)?

Respuesta:

Cualquiera de los dos códigos es correcto dependiendo de las circunstancias. Pregunte al médico para aclarar si el Coumadin está siendo administrado profilácticamente para prevenir una repetición de la TVP o como tratamiento de una TVP crónica. El paciente puede no tener una enfermedad activa pero está siendo tratado por la posibilidad de recaída. Lamentablemente el concepto "historia" tal como se usa en la documentación del médico puede ser un término impreciso y puede tener diferentes significados. De acuerdo con las *Normas Oficiales de Codificación e Información,* "los códigos de historia personal indican una afección médica pasada del paciente que ya no existe y por la que no recibe tratamiento, pero tiene una recurrencia potencial y por tanto puede necesitar monitorización.

Pregunta:

Dados los códigos para embolia y trombosis venosas crónicas, ¿cuándo pasa a ser crónica la TVP?

Respuesta:

No hay un límite de tiempo específico para que la TVP o cualquier otra afección se conviertan en crónica. La asignación de TVP crónica debe estar basada en la documentación del médico.

Pregunta:

Los codificadores están asignando un código para historia de trombosis venosa profunda (TVP) si el paciente está en tratamiento con Coumadin para prevenir la repetición de la enfermedad. Sin embargo, si un paciente tiene un filtro Greenfield, codificaría la historia de TVP o la enfermedad activa?

Respuesta:

Tanto el código de historia personal como el de enfermedad activa pueden ser correctos. Pregunte al médico para aclararlo. Un paciente con filtro Greenfield puede tener una TVP aguda, crónica o recurrente, o la TVP puede resolverse con el tiempo. Si la TVP está resuelta, puede informarse como historia personal de trombosis y embolia venosa. El paciente puede no tener enfermedad activa pero está siendo tratado por la posibilidad de repetición.

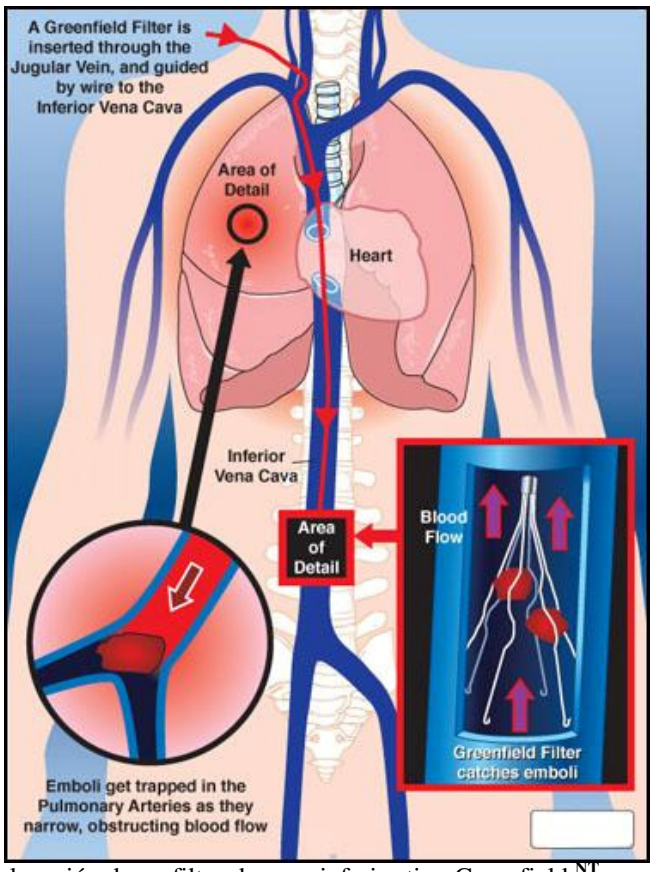

Colocación de un filtro de cava inferior tipo Greenfield [NT]

Filtro de Greenfield y Rx que los muestra si situ [NT]

Pregunta:

¿Cómo es un diagnóstico documentado como "trombosis venosa profunda (TVP) subaguda? Hay entradas en el Índice para aguda y crónica, pero no para subaguda.

Respuesta:

Asigne el código 453.9, Embolia y trombosis venosas agudas de otras venas especificadas, de sitio no especificado, para el diagnóstico de TVP subaguda. Se han hecho revisiones en el Índice Alfabético de la ICD-9-CM el 1 de octubre de 2010. "Aguda" es la forma por defecto para todas las TVP a no ser que se indique como aguda o crónica.

Aclaraciones

Síndrome de respuesta inflamatoria sistémico (SRIS) debida a pancreatitis

Pregunta:

Estamos recabando información sobre la nota publicada el Primer Trimestre de 2010, página 10, en la que se instruye a los codificadores a asignar el código 995.93, Síndrome de respuesta inflamatoria sistémico debido a procesos no infecciosos sin disfunción orgánica aguda para el SRIS debido a afecciones no infecciosas tal como la pancreatitis. Puesto que la etiología de la pancreatitis puede ser tanto infecciosa como no infecciosa, ¿debería ser preguntado el médico? ¿Podría aclararlo el *Coding Clinic* en un número posterior?

Respuesta:

La pancreatitis puede tener varias etiologías. Sin embargo, en la mayoría de los casos de pancreatitis son no infecciosas. En el 10-30% de los casos la causa es desconocida, aunque los estudios han sugerido que aproximadamente el 70% de las pancreatitis idiopáticas pueden ser debidas a microlitiasis biliares. En estas raras circunstancias donde el médico documenta SRIS debido a pancreatitis infecciosa, use el código de SRIS infeccioso en lugar de uno no infeccioso. Pregunte al médico acerca de la causa de la pancreatitis si la documentación de la historia no está clara. Esta nota es coherente con la información previamente publicada.

Cirrosis debida a hepatitis crónica C y a alcohol

Pregunta:

Por favor, aclare la respuesta publicada en el Primer Trimestre de 2007 del *Coding Clinic* acerca de la cirrosis alcohólica con cirrosis debida a hepatitis crónica C. No hay notas que indiquen que los códigos de hepatitis vírica incluyen la cirrosis no alcohólica

Respuesta:

Asigne los códigos 571.2, Cirrosis hepática alcohólica, y 070.54, Hepatitis C crónica sin mención de coma hepático, para la cirrosis hepática alcohólica debida a hepatitis C crónica. El código 571.5, Cirrosis hepática sin mención de alcohol, no es necesario ponerlo ya que la "cirrosis" es informada con el código 571.2, y la enfermedad hepática "no alcohólica" está incluida en el código 070.54.

Correcciones

Infusión de linfocitos de donante alogénico

El *Coding Clinic* del Primer Trimestre de 2009 recomienda el código 41.05, Trasplante de células madres hematopoyéticas alogénicas sin purgado, para describir una infusión de linfocitos de donante alogénico. Sin embargo tras varias revisiones por el Comité editorial del *Coding Clinic*, así como las aportaciones de expertos clínicos nacionales, se ha decidido que el código 99.09, Transfusión de otra sustancia, es más adecuado. El código 41.05, describe un trasplante de células madres, y el procedimiento no implica transfusión de células madre ni de médula ósea. El procedimiento supone la transfusión de linfocitos maduros de un donante en un paciente que recibió el trasplante de médula ósea original. El objetivo terapéutico es inducir la remisión de la neoplasia mediante un proceso denominado efecto "injerto contra tumor". La infusión de linfocitos del donante, que son células T, puede aumentar dicho efecto, marcando y destruyendo las células cancerosas residuales.

Colocación de la válvula pulmonar transcatéter Melody®

El *Coding Clinic* del Tercer Trimestre de 2010, página 16 (ver páginas 20 a 22 en la versión traducida con sus esquemas [NT]), indica usar el código 35.96, Valvuloplastia percutánea, para la colocación de la válvula pulmonar transcatéter Melody®. Sin embargo, tras posteriores discusiones y las aportaciones de clínicos expertos, se ha determinado que el código 35.25, Sustitución de válvula pulmonar con injerto, es más adecuado para esta nueva tecnología. Mientras que una valvuloplastia es realizada como parte de un procedimiento, el propósito de este procedimiento es insertar una nueva válvula pulmonar.

Inserción de endoprótesis intraprostática UroLume mediante cistoscopia

La nota que figura en el *Coding Clinic* del Primer Trimestre de 2001, página 14, que indica a los codificadores que asignen los códigos 57.32, Otra cistoscopia, y 58.6, Dilatación de uretra, para la inserción de la endoprótesis intraprostática UroLume mediante cistoscopia, no es exacta. El código 57.32, Otra cistoscopia, no debería asignarse ya que el abordaje quirúrgico (cistoscopia) es inherente a la inserción de la endoprótesis intraprostática.

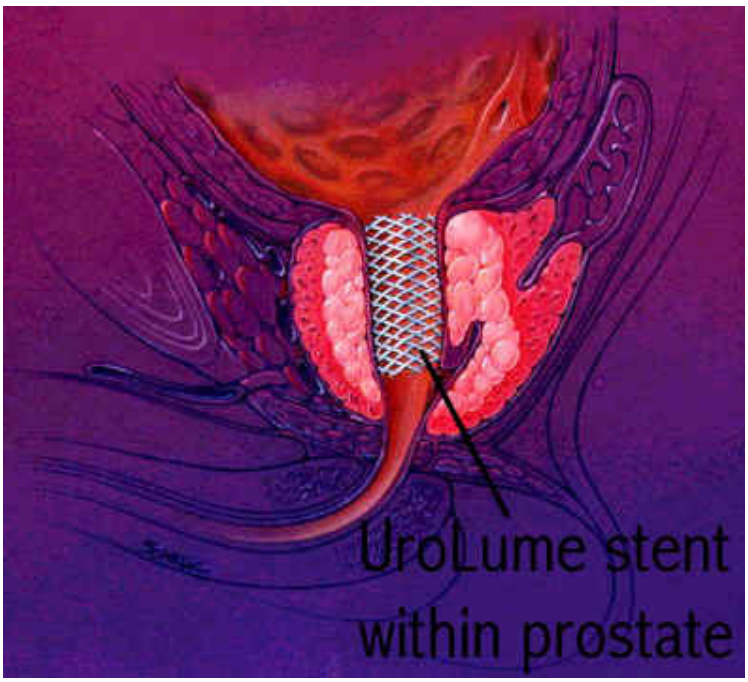

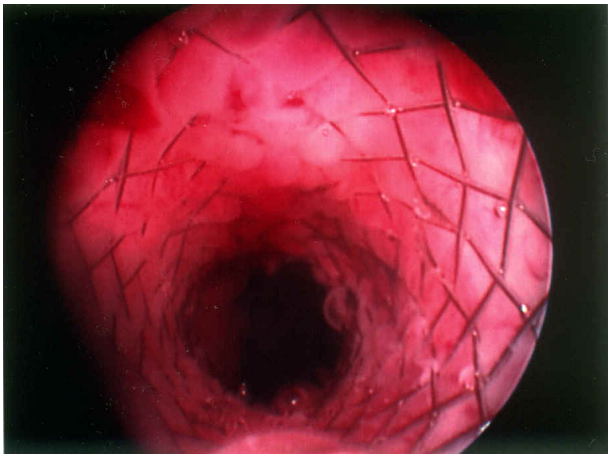



Imágenes de la endoprótesis UroLume [NT]

El presente documento es una traducción de la publicación *Coding Clinic for* **ICD-9-CM**, editada por la AHA (American Hospital Association) y por tanto sujeta a copyright.

Así mismo las imágenes, esquemas y explicaciones que se incluyen para una mejor comprensión de los textos, que no vienen en la publicación original, y que son añadidos como "notas del traductor **NT"** pueden estar sujetos en algunos casos a derechos de autor.

La distribución se hace de manera totalmente gratuita y exclusivamente para uso particular y dirigida a personas concretas para su formación personal. Por tanto la copia de este documento para otros usos no personales no cumple la finalidad del traductor, por lo que éste no se hace responsable del destino que se pudiera realizar de estos contenidos.