AHA
Coding Clinic ™

for ICD-9-CM

Publicación trimestral de la Central Office on ICD-9-CM

Volumen 23 **Tercer Trimestre**
Número 3 **2006**

Los consejos y asignaciones de códigos contenidos en este ejemplar son vigentes a partir de las altas de 30 de septiembre de 2006 (sólo en USA [NT])

En este número

Codificación en Hospital de Rehabilitación
Pregunte al editor
Aclaración
Noticia

Codificación en Hospital de Rehabilitación

La Oficina Central para la ICD-9-CM continúa recibiendo preguntas acerca de la codificación y la secuenciación de diagnósticos en servicios de rehabilitación con pacientes ingresados. Estos servicios están obligados a completar un conjunto de datos denominado Instrumento de Evaluación Paciente-Servicio en Rehabilitación con Ingreso (IRF-PAI), así como un formulario. El IRF-PAI necesita asignar códigos de diagnóstico de la ICD-9-CM para diagnóstico etiológico a fin de indicar la afección por la que el paciente recibe rehabilitación, así como de otras comorbilidades. Tal como consta en el *Coding Clinic*, Primer Trimestre de 2002, páginas 18-19, se aplican un conjunto de instrucciones/normas distintas para los IRF-PAI. Los hospitales se deben guiar por el Manual de Medicare para IRF-PAI para la codificación e información del diagnóstico etiológico y las comorbilidades.

A continuación *Coding Clinic* presenta una serie de preguntas y respuestas referidas a los Servicios de Rehabilitación con Ingreso cuya codificación, a pesar de usar la ICD-9-CM, tiene normas diferentes a las de la Guía Oficial para Codificación e Información con ICD-9-CM por lo que se obvia su traducción para no confundirlas con éstas y además por ser de uso exclusivo para Medicare [(NT)].

Pregunte al Editor

Pregunta:

El paciente es ingresado en fallo cardiaco congestivo sistólico/diastólico agudo y crónico. El paciente tiene una sustitución de válvula aórtica y actualmente padece regurgitación de la válvula mitral., disfunción sistólica y diastólica, regurgitación de la válvula tricúspide e historia de estenosis de válvula aórtica con sustitución de la misma. ¿Cómo debería codificarse?

Respuesta:

Asigne el código 428.43, Fallo cardiaco combinado sistólico y diastólico, Agudo o crónico, como diagnóstico principal. Tal como se indica en *Coding Clinic*, Segundo trimestre de 2000, páginas 16-17, "No asuma que el fallo cardiaco congestivo es de naturaleza reumática. A menos que la ICD-9-CM dirija al codificador a asignar el código de "reumático", no es adecuado asignar un código de fallo cardiaco congestivo reumático". Asigne el código 428.0, Fallo cardiaco congestivo, no especificado, 424.0, Trastorno de la válvula mitral, 397.0, Enfermedad de la válvula tricúspide y V43.3, Organo o tejido sustituido por otros medios, válvula cardiaca, como diagnósticos secundarios. El código 397.0 es el código por defecto cuando la causa de la regurgitación de la válvula tricúspide no está especificada. Esta recomendación se corresponde con la publicada en *Coding Clinic*, Segundo trimestre de 2000, páginas 16-17.

Pregunta:

Un paciente con cáncer de pulmón avanzado, en estado de lobectomía superior derecha, es ingresado para seguimiento debido a un incremento de la disnea. Durante este ingreso, se realizó una broncoscopia con biopsia que mostró un tumor endobronquial a nivel de bronquio principal derecho que se extiende hacia el bronquio lobar superior derecho con extensión metastásica al mediastino y a nódulos linfáticos intratorácicos. El paciente falleció durante el intento de desbridamiento tumoral antes de la finalización del procedimiento. ¿Cuál es la asignación correcta de códigos de diagnóstico?. ¿Es adecuado el uso de códigos separados para la localización separada de tumores o se consideran sitios contiguos que requieren un cuarto(*) dígito "8"?. El *Coding Clinc* define los sitios contiguos (cuarto dígito "8") como una neoplasia maligna primaria que sobrepasa los límites de dos o más subcategorías dentro de una misma categoría de tres dígitos y entre las que el origen no puede ser determinado.

(*) Se ha corregido una errata: donde dice quinto dígito debe decir cuarto dígito [NT]

Respuesta:

Asigne el código 162.8, Neoplasia maligna de tráquea, bronquio y pulmón, Otras partes de bronquio o pulmón, como diagnóstico principal Los dos localizaciones de la neoplasia sobrepasan los límites de dos subcategorías dentro de la categoría 162. El lugar de origen no fue determinado. Por tanto, se asignaron sitios contiguos (cuarto dígito "8"). Asigne el código 197.1, Neoplasia maligna secundaria de aparatos respiratorio y digestivo, Mediastino, y el código 196.1, Neoplasia maligna secundaria e inespecífica de linfáticos, Intratorácicos, para la extensión metastásica hacia mediastino y ganglios linfáticos torácicos.

Pregunta:

Una paciente de 80 años de edad es ingresada con infarto agudo inferior de miocardio, debido a trombosis de endoprótesis coronaria. Había sido dada de alta un día antes tras someterse a una angioplastia con colocación de una endoprótesis liberadora de fármaco en la arteria coronaria derecha. Se llevó urgentemente al servicio de cateterismo cardiaco donde se realizó angiografía de coronarias derecha e izquierda, recanalización de la endoprótesis mediante intervención coronaria percutánea con trombectomía, ecografía intravascular e infusión con Integrilin (antiagregante plaquetario a base de eptifibatida [NT]). ¿Cómo debe codificarse este caso?

Respuesta:

Asigne el código 996.72, Otra complicación de dispositivo protésico interno (biológico)(sintético), implante e injerto, Debido a otro dispositivo cardiaco, implante e injerto, como diagnóstico principal. El infarto miocárdico agudo de la pared inferior ocurrió como resultado de la trombosis de la endoprótesis y fue una complicación del procedimiento. Asigne el código 410.41, Infarto agudo de miocardio, De otra pared inferior, episodio inicial, como diagnóstico secundario. Asigne el código 00.66, Angioplastia coronaria transluminal percutánea (ACTP) o aterectomía coronaria, 00.40, Procedimiento en vaso único, 00.24, Imagen intravascular de vaso coronario, 88.56, Arteriografía coronaria usando dos catéteres y 99.20, Inyección o infusión de inhibidor plaquetario. La recanalización de la arteria coronaria comprende la angioplastia con balón y la trombectomía

Pregunta:

Los médicos en nuestro hospital están empezando a documentar la decanulación de la oxigenación por membrana extracorpórea con reparación de la arteria carótida común cuando el catéter es extraído de la misma. La arteria se repara mediante sutura. Ya que no se asigna un código secundario para la retirada del catéter, ¿la reparación de la arteria carótida es integrante de la extracción y no requiere un código adicional?

Respuesta:

Asigne el código 39.31, Sutura de arteria, para la reparación de la arteria carótida. Puede ser necesaria la sutura del vaso tras la decanulación del oxigenador de membrana extracorpóreo y se debe codificar si se ha realizado. Si la retirada de la cánula se lleva a cabo sin reparación de la arteria, no se asigna el código. Esta información actualizada sustituye a la publicada previamente en *Coding Clinic*, Segundo trimestre de 1990, página 23.

Pregunta:

Un paciente de 80 años fue intervenido para revisar el componente femoral derecho tras lo que se encontró que estaba insertado un componente izquierdo en la pierna derecha en lugar de un componente femoral derecho en una sustitución total de rodilla realizada con anterioridad. ¿Cuál es la asignación de códigos correcta de la revisión de la cirugía del componente femoral de la rodilla?

Respuesta:

Asigne el código 998.89, Otra complicación especificada de procedimiento, para la complicación quirúrgica. Debe asignarse el código E876.5, Realización de una operación inadecuada, como diagnóstico secundario para describir la causa externa. La afección, que requiere una cirugía de sustitución total de rodilla, debe ser secuenciada como diagnóstico principal. Asigne el código 00.82, Revisión de sustitución de rodilla, componente femoral, para el procedimiento realizado.

Pregunta:

En nuestro hospital, estamos codificando los episodios para fisioterapia basados en el diagnóstico del fisioterapeuta tras la evaluación del paciente. Estamos codificando estas visitas para el servicio, no para los honorarios profesionales. La Asociación Americana de Fisioterapeutas ha adoptado unas normas que indican "El fisioterapeuta realiza un examen y evaluación inicial para establecer un diagnóstico y un pronóstico antes de la intervención". ¿Es adecuado codificar estos diagnósticos en lugar o además de los diagnósticos médicos?

Respuesta:

El servicio debe informar los diagnósticos en base al proveedor de servicios que es el legalmente responsable de establecer un diagnóstico dentro de las regulaciones que dirigen el proveedor de servicios y el hospital. La designación de quién es legalmente responsable para establecer un diagnóstico está más allá del alcance de la autoridad de la Junta editorial consultiva del *Coding Clinic para la ICD-9-CM*.

Pregunta:

¿Cuál es el diagnóstico correcto de la ICD-9-CM para un niño nacido en la ambulancia inmediatamente antes del ingreso de la madre en el hospital?

Respuesta:

Asigne el código V30.1(*), Recién nacido único con vida, nacido antes del ingreso en el hospital y parido sin mención de parto por cesárea, como diagnóstico principal. No debe clasificarse como nacimiento en el hospital ya que el niño nació antes del ingreso de la madre.

(*) En el texto original hay una errata: donde pone V30.10 debe poner V30.1. Por otra parte, los códigos V30 sólo se usan en el caso en que los niños sanos causen ingreso en todos los casos por lo que no suele ser aplicable en nuestro medio (NT)

Pregunta:

Una mujer es ingresada en el hospital para cuidado rutinario postparto tras un parto vaginal espontáneo en la ambulancia de camino hacia el hospital. La paciente no experimentó ninguna complicación durante el parto. Sin embargo, la placenta se expulsó en le hospital. ¿Cuál es la asignación correcta de códigos para este ingreso?

Respuesta:

Asigne el código V24.0, Cuidado y examen postparto, inmediatamente después del parto, como diagnóstico principal. Asigne el código 75.4, Extracción manual de la placenta, para el procedimiento realizado. La *Guía Oficial para Codificación e Información* en lo referente al cuidado postparto rutinario indica que "Cuando la madre da a luz fuera del hospital antes del ingreso, se ingresa para cuidado rutinario postparto y no se ha presentado ninguna complicación, debe asignarse como diagnóstico principal el código V24.0, Cuidado y examen postparto, inmediatamente después del parto.

Pregunta:

Nuestros médicos del servicio de urgencias documentan una "presumible ehrlichiosis" en el diagnóstico final. Los médicos indican que la ehrlichiosis humana es un diagnóstico clínico de presunción. Si la infección es sospechada, estos pacientes deben recibir tratamiento inmediatamente, incluso si los resultados de laboratorio no se han recibidos. Sin embargo, La Guía para Codificación e Información de Servicios Ambulatorios (*) (Sección IV.I) indica: "No codifique diagnósticos documentados como probables, sospechados , dudosos, descartados o en estudio". ¿Debe ser codificada esta afección como diagnóstico clínico?

Respuesta:

Codifique los signos y síntomas, tales como fiebre, escalofríos, debilidad, etc. Que son los causantes de la asistencia. Un presunto diagnóstico de ehrlichiosis es sinónimo de un diagnóstico posible/probable. En los servicios ambulatorios un diagnóstico probable no debe ser codificado.

(*) No confundir con la Guía Oficial para Codificación e Información con la ICD-9-CM que se usa en pacientes ingresados, en los que la norma indica "Si el diagnóstico indicado en el momento del alta es calificado como "probable", "sospechado", "parecido", "cuestionable", "posible", o "todavía por descartar", codifique la afección como si existiera o como si estuviera establecida. Las bases para esta norma son el protocolo diagnóstico, planes para otro protocolo u observación, y la aproximación a la terapéutica que corresponda más estrechamente con el diagnóstico establecido ([NT]).

Pregunta:

El paciente tuvo previamente una trombosis de la vena subclavia derecha, que fue tratada con trombolisis mediante un catéter directo., consiguiéndose una resolución completa del trombo. En ese momento, el paciente fue diagnosticado también de síndrome del desfiladero torácico. Se recomendó la resección quirúrgica de la primera costilla, pero el paciente renunció. Fue anticoagulado con Lovenox (Enoxaparina [NT]) y Coumadin (Warfarina sódica [NT]) y dado de alta.

Tras el alta, el paciente notó un incremento de hinchazón de la zona alta del brazo y se reingresó para seguimiento. El diagnóstico final del médico indica "hematoma intramuscular, complicación de catéter de trombolisis, anticoagulación y síndrome del desfiladero torácico posterior a trombosis de la vena subclavia". ¿Cuáles son los códigos correctos para este segundo ingreso?

Respuesta:
Asigne el código 998.12, Hematoma que complica procedimiento, como diagnóstico principal ya que es resultado del catéter de trombolisis. Asigne los códigos 353.0, Lesiones del plexo braquial, para el síndrome del desfiladero torácico, E934.2, Anticoagulantes que afectan principalmente los componentes sanguíneos, para identificar el agente externo y V12.51, Historia personal de otras enfermedades, Trombosis venosa y embolismo, como diagnósticos secundarios.

Pregunta:
El paciente desarrolló un hematoma no traumático del músculo psoas secundario a tratamiento con Coumadin. Había estado con tratamiento de larga duración con Coumadin y la medicación fue tomada tal como se prescribió. ¿Cuál es la asignación correcta de código para esta afección?

Respuesta:
Asigne el código 728.99, Otros trastornos del músculo, ligamento y fascia, otro, para el hematoma del músculo que se desarrolla secundariamente al uso de Coumadin. Asigne el código E934.2, Anticoagulantes que afectan principalmente a los componentes de la sangre, anticoagulantes, para identificar la causa externa, y el código V568.61, Uso (actual) durante largo tiempo de anticoagulantes, para el tratamiento prolongado con Coumadin, como diagnósticos secundarios.

Pregunta:
Algunos de nuestros cirujanos realizan una biopsia vertebral durante el procedimiento de cifoplastia. ¿Debería ser codificada la biopsia vertebral por separado o se considera parte integral de la cifoplastia?

Respuesta:
Asigne el código 81.66, Cifoplastia, y el código 77.49, Biopsia de hueso, otra, para la cifoplastia con biopsia vertebral. La biopsia no es parte inherente del procedimiento y debe codificarse por separado si se realiza.

Pregunta:
El paciente se presenta con un diagnóstico de fibrilación auricular paroxística en tratamiento con Cordarone (Amiodarona [NT]). Se realizó una ablación micro-laberinto con microondas mínimamente invasiva del lado izquierdo con grapado de la orejuela auricular izquierda mediante abordaje toracoscópico. ¿Cuál es la asignación correcta de códigos para el procedimiento de micro-laberinto realizado mediante toracoscopia?

Respuesta:
Asigne el código 37.33, Escisión o destrucción de otra lesión o tejido del corazón, abordaje abierto, para el procedimiento de micro-laberinto toracoscópico. Esta asignación incluye el abordaje transtorácico.

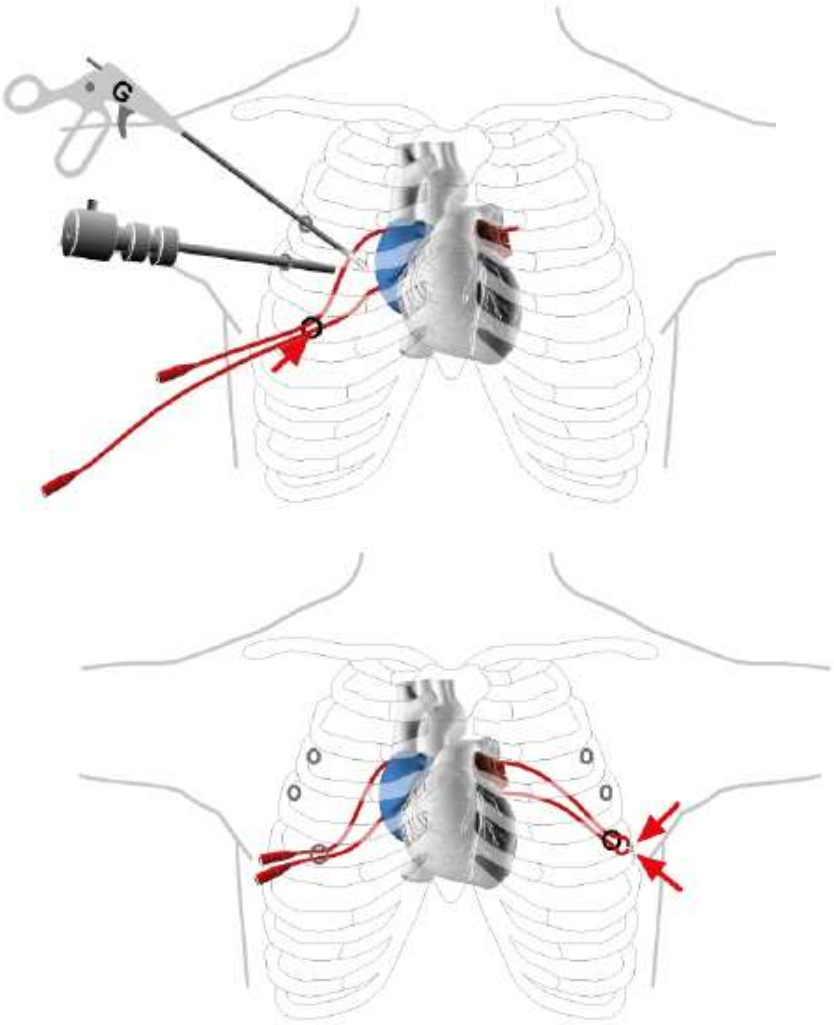

Procedimiento de micro-laberinto toracoscópico [NT]

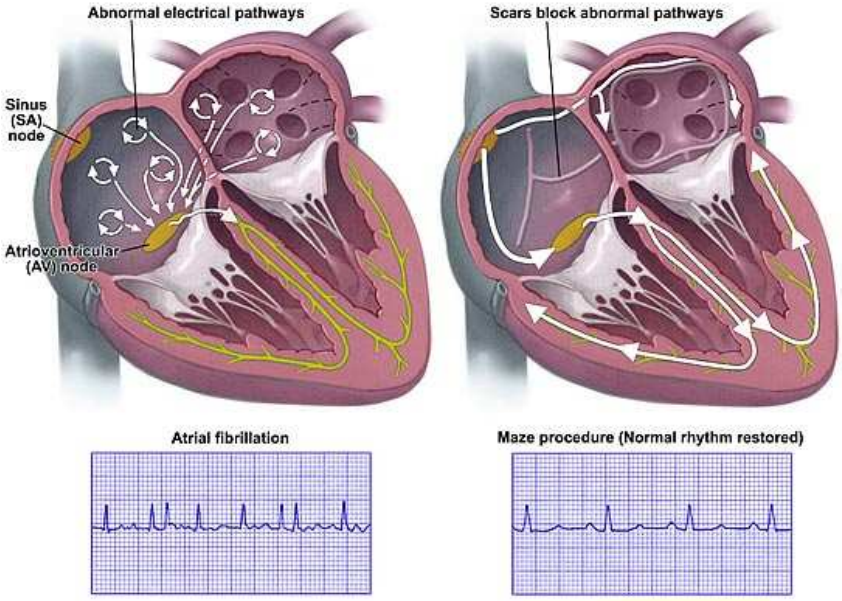

Distribución del impulso eléctrico cardiaco [NT]

(Véase el *Coding Clinic* del 4º trimestre de 2003, páginas 74-75 de la versión traducida para más información sobre el procedimiento del laberinto [NT])

Pregunta:

El *Coding Clinic* del Primer Trimestre de 2002, páginas 14-15 (páginas de la versión traducida [NT]) indica que una mujer gestante portadora de estreptococo de grupo B está considerada como alto riesgo ya que el estreptococo grupo B puede complicar el parto del niño. Por ello ¿se debe informar el código V23.89, Otro embarazo de alto riesgo, adicionalmente al código 648.91, Otra afección actual de la madre, clasificable en otro sitio, pero que complica embarazo, parto o puerperio, y el código V02.51, Portador o sospecha de portador de enfermedades infecciosas, estreptococo grupo B?

Respuesta:

Asigne el código 648.9X, Otra afección actual de la madre, clasificable en otro sitio, pero que complica el embarazo, parto o puerperio, y el código V02.51, Portador o sospecha de portador de enfermedades infecciosas, estreptococo grupo B, para identificar las portadoras de estreptococo B en el embarazo. El código V23.89, Otro embarazo de alto riesgo, no es necesario ya que los códigos 648.9X y V02.51 identifican específicamente las afecciones que hacen que un embarazo/parto sea de alto riesgo.

Pregunta:

Un paciente con cáncer de pulmón avanzado recibe radioterapia paliativa. El médico documenta también que el paciente no tiene apetito con pérdida de peso de veinte libras (poco más de 9 kilos [NT]) en los dos últimos meses. Describe al paciente como caquéctico y ordena suplementos nutricionales tres veces al día. Por favor proporcione una norma para codificar la caquexia neoplásica, y cuándo asignar los códigos de la ICD-9-CM 799.4. Caquexia, 261, Marasmo nutricional, y 199.1, Neoplasia maligna sin especificación de sitio, otra. ¿Cuáles son las asignaciones de código adecuadas?

Respuesta:

Asigne el código 162.9, Neoplasia maligna de pulmón, inespecífica, y el código 799.4, Caquexia. El código 199.1 debe asignarse únicamente si el lugar de la neoplasia es desconocido. No asigne el código 261, Marasmo nutricional, ya que el médico no ha documentado esta afección, o que la caquexia sea debida a malnutrición. Asigne le código92.29, Otro procedimiento radioterápico, para la terapia con radiación.

Pregunta:

¿Cómo debe ser codificada la caquexia en un paciente con SIDA? El médico documenta que el paciente está “caquéctico con debilitamiento temporal”.

Respuesta:

Asigne el código 042, Enfermedad por virus de la inmunodeficiencia humana [HIV], y el código 799.4, Caquexia.

Pregunta:

Cuando los términos "aneurismectomía" y "disección" de aneurisma están documentados ¿deben codificarse estos procedimientos como escisiones?. Por ejemplo, un paciente es ingresado con un aneurisma aórtico abdominal infrarrenal. Tras una extensa lisis de adherencias de una colectomía previa, el cuello del aneurisma se disecó desde las estructuras circundantes en la posición infrarrenal. Se recortó un injerto bifurcado del tamaño adecuado que fue cosido termino-terminal a ambos orificios ilíacos. El saco aneurismático fue aproximado sobre el injerto usando suturas. Nuestro cirujanos dicen los vasos sanguíneos del aneurisma no se resecan y que el procedimiento está listado en la subcategoría 38.4X. La resección del vaso con sustitución está obsoleta. Algunos informes de anatomía patológica incluso indican la retirada de la placa arteriosclerótica y del trombo sin seccionar los vasos sanguíneos del aneurisma.

Respuesta:

Asigne el código 38.44, Resección de vaso con sustitución, aorta, abdominal, para la reparación de aneurisma aórtico abdominal infrarrenal. Asigne el código 54.59, Otra lisis de adherencias peritoneales, para la lisis de adherencias. La descripción operatoria indica que el aneurisma fue disecado de las estructuras circundantes colocándose un injerto. Aunque no hubo resección del vaso, el código 38.44 es el único disponible por el momento para reparar un aneurisma con injerto. Los Centros de Servicios de Medicare y Medicaid (CMS) están de acuerdo en considerar una propuesta al Comité de Coordinación y Mantenimiento de la ICD-9-CM y añadir un término de inclusión bajo la subcategoría 38.4 para indicar "resección parcial con sustitución"

El código 39.52, Otra reparación de aneurisma, no es correcto ya que excluye la reparación con injerto.

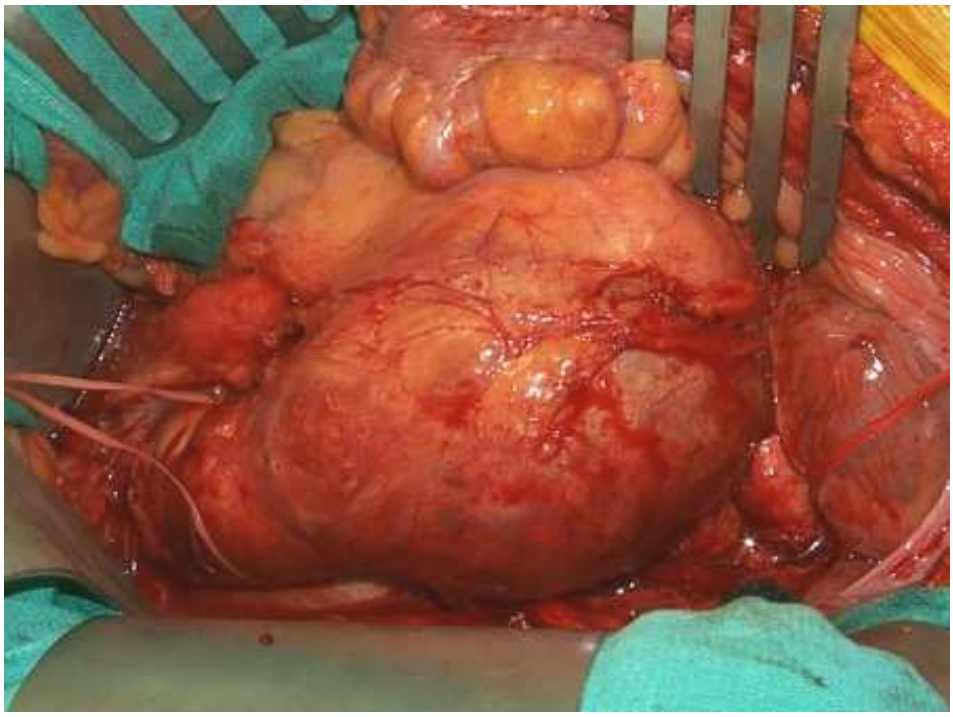

Imagen intraoperatoria de aneurisma abdominal [NT]

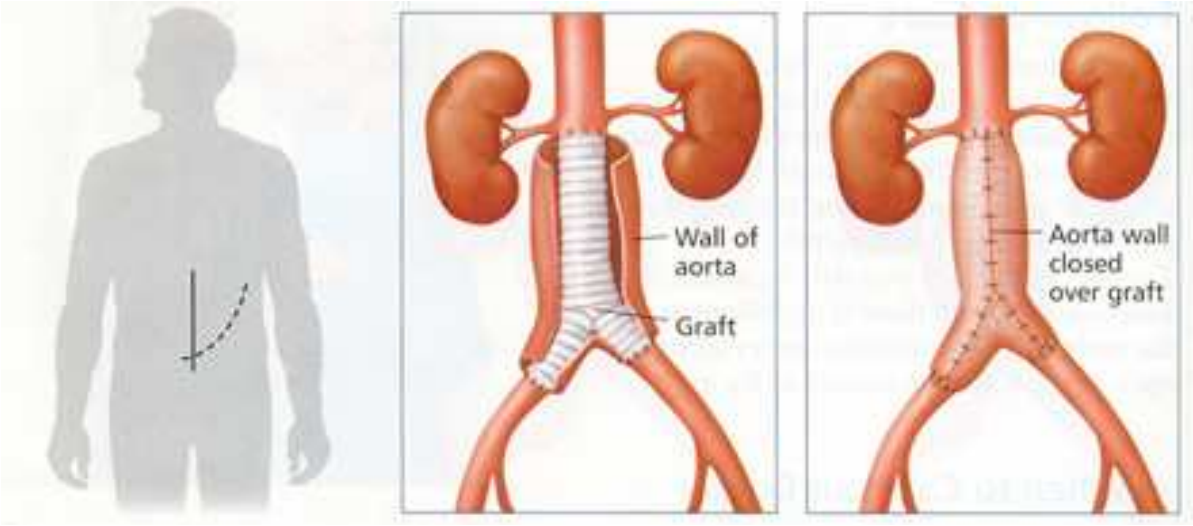

Tratamiento mediante injerto aorto-biilíaco [NT]

Pregunta:

¿Cuáles son los códigos correctos de diagnóstico y procedimiento para una gestación gemelar monocoriónica complicada con comunicación vascular intergemelar?. Un gemelo tenía polihidramnios y otro oligoamnios. A la paciente se le practicó fetoscopia, fotocoagulación láser fetoscópica selectiva, reducción amniótica y paracentesis fetal.

Respuesta:

Asigne el código 651.03, Embarazo gemelar, estado o complicación anteparto, el código 655.83, Otra anormalidad fetal conocida o sospechada, no clasificada en otro sitio, estado o complicación anteparto, el código 657.03, Polihidramnios, estado o complicación anteparto, y el código 658.03, Oligohidramnios, estado o complicación anteparto, para el diagnóstico.

Asigne el código 75.31, Amnioscopia, para la fetoscopia, el código 75.99, Otra operación obstétrica, otra, para la fotocoagulación láser fetoscópica selectiva/reducción amniótica, y el código 75.35, Otros procedimientos diagnósticos en feto y amnios, para la paracentesis.

El síndrome de transfusión feto-fetal (STFF) es la complicación más frecuente de los embarazos gemelares monocoriónicos (*). Complica del 10% al 15% de los embarazos múltiples monocoriónicos. En el STFF, los gemelos donante y receptor tienen intercambios de volumen durante el desarrollo cardiovascular dando como resultado un ambiente intrauterino hostil. El feto receptor hipervolémico tiene poliuria y polihidramnios y puede desarrollar cardiomiopatía hipertrófica e hydrops. El gemelo donante tiene hipovolemia crónica y pobre perfusión renal con oliguria y oligohidramnios.

(*) Para que exista polihidramnios en un co-gemelo y oligohidramnios en el otro debe tratarse de un embarazo monocigótico, monocoriónico y biamniótico, ya que deben tener la misma membrana coriónica y los sacos amnióticos separados

Los dos tratamientos principales son la amniorreducción y la fotocoagulación láser fetoscópica de las anastomosis vasculares placentarias. La amniorreducción se realiza para disminuir el volumen y la presión de líquido amniótico, reduciendo así el riesgo de parto prematuro o rotura de membranas. Sin embargo, la amniorreducción no aborda la causa subyacente del STFF. La cirugía fetoscópica con láser reduce o suprime la transfusión feto-fetal eliminando las anastomosis de la membrana coriónica, produciendo embarazos dicoriónicos funcionales.

La fotocoagulación láser fetosccópica usa energía láser para sellar los vasos sanguíneos anastomóticos en la superficie de la placenta y cerrar la comunicación entre los fetos. Se coloca un fetoscopio dentro del útero a través de una incisión de la piel de 2 a 3mm bajo anestesia raquídea o general. La cirugía se realiza en un quirófano y el procedimiento toma aproximadamente entre 30 y 60 minutos.

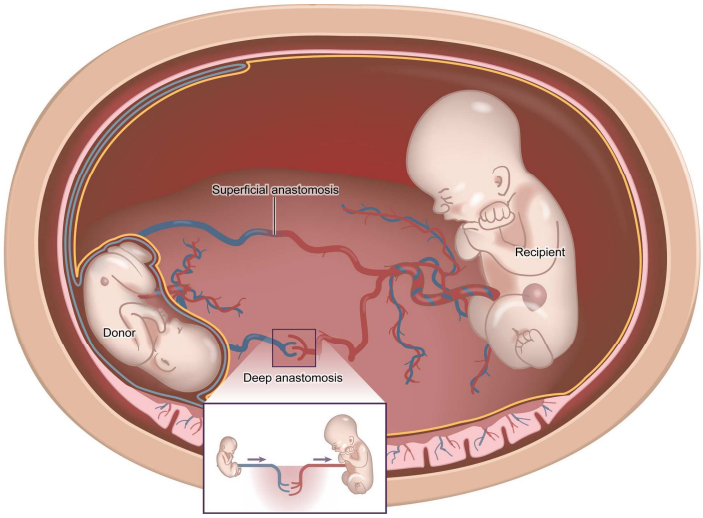

Esquema y ecografía del Síndrome de transfusión feto-fetal [NT]

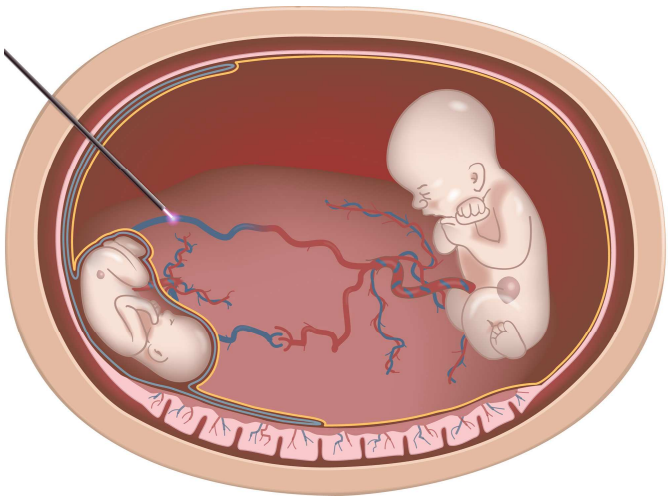

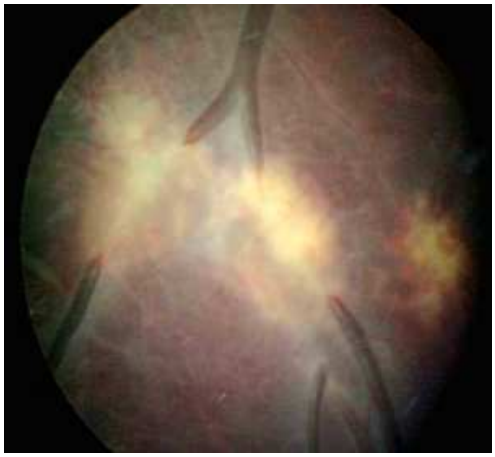

Esquema y fetoscopia del tratamiento por láser del Síndrome de transfusión feto-fetal [NT]

Pregunta:

¿Cuáles son los códigos correctos en el escenario del caso anterior, si un feto ha sido abortado por comunicación vascular feto-fetal?. No hay mención de polihidramnios, oligohidramnios o de la forma en que el feto se ha abortado.

Respuesta:

Asigne el código 651.73, Gestación múltiple tras reducción electiva, estado o complicación anteparto, para la reducción de un feto durante el embarazo gemelar. Asigne el código 655.83, Otra anormalidad fetal conocida o sospechada, no clasificada en otro sitio, estado o complicación anteparto, como secundario.

Pregunta:

Los cirujanos de nuestro hospital están realizando el procedimiento de Vecchietti modificado laparoscópicamente o construcción vaginal para tratar la agenesia vaginal congénita. Durante la cirugía se extirparon también unos cuernos uterinos rudimentarios. ¿Cuál es la asignación de códigos correcta?

Respuesta:

Asigne el código 752.49, Otra anomalía de cerviz, vagina y genitales externos femeninos, para la agenesia vaginal, y el código 752.3, Otras anomalías del útero, para los cuernos uterinos rudimentarios. Asigne el código 70.61, Construcción vaginal, y el código 68.29, Otra escisión o destrucción de lesión de útero, para la escisión de los cuernos uterinos rudimentarios.

El procedimiento de Vecchietti laparoscópico o construcción vaginal es una operación mínimamente invasiva para la creación de una neovagina aceptable funcional y anatómicamente. Durante el procedimiento, se ensarta una pequeña "oliva" de plástico y se coloca contra el área vaginal. Se usa una aguja larga para pasar unos hilos de sutura a través de la piel de la zona vaginal y subir a través del abdomen. Los hilos son conducidos hacia la superficie del abdomen. Mediante laparoscopia se asegura la exacta localización de los mismos. Estos son anudados en un dispositivo de tracción localizado en el abdomen. El dispositivo de tracción se tensa diariamente, tirando de la oliva hacia arriba alargando gradualmente la vagina.

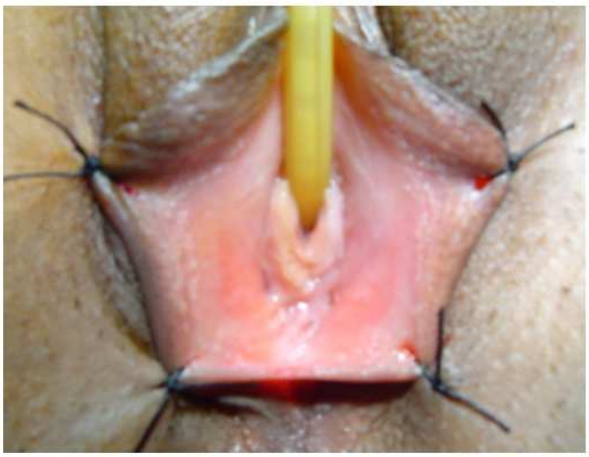

Imágenes de agenesia vaginal [NT]

Introducción del laparoscopio

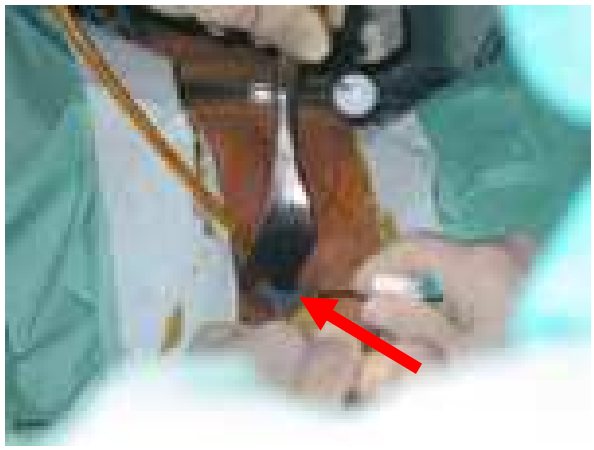

Introducción de la aguja con los hilos

Se coloca la oliva con los hilos en la zona vaginal

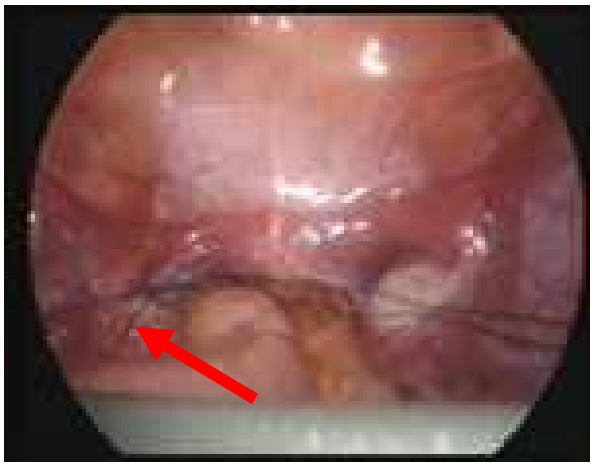

Se prenden los hilos en el peritoneo

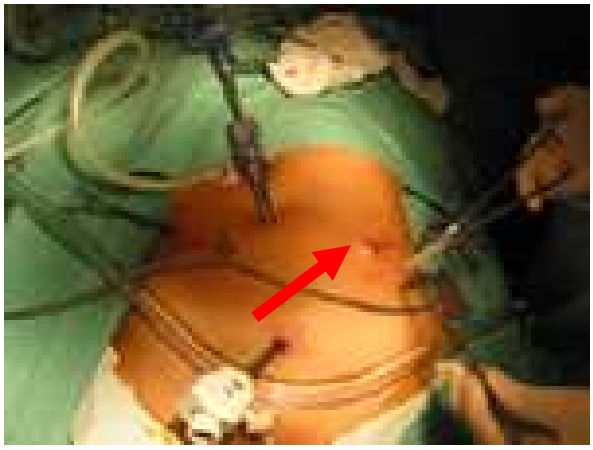

Se sacan los hilos por la pared abdominal

Se unen los hilos a un tractor para presionar la zona vaginal

Descripción de la operación de Vecchietti laparoscópica [NT]

Pregunta:

Un paciente sufrió una pérdida de piel espesor total de las extremidades superiores e inferiores. Se había sometido previamente a varios desbridamientos y ahora se presenta para desbridamiento escisional seguido de colocación de un sustituto de piel Integra (*) en las extremidades superiores e inferiores y dispositivo de oclusión asistido por vacío (VAC). Tras el desbridamiento escisional y una vez colocado del injerto de piel Integra, el cirujano colocó la gomaespuma del dispositivo VAC, fijando el tubo a la misma y conectándolo al aspirador. Se puso en marcha el VAC, consiguiéndose la succión adecuada. ¿Cómo debe codificarse este procedimiento?

Respuesta:

Asigne el código 86.22, Desbridamiento escisional de herida, infección o quemadura, para dicho desbridamiento, y el código 88.67, Injerto regenerativo de piel para la colocación del injerto de piel Integra. No asigne de forma separada el código para el VAC ya que es parte del procedimiento oclusivo.

La oclusión asistida por vacío (VAC) es un tipo de tratamiento de las heridas que promueve la formación de tejido de granulación mejorando la curación de las mismas. El VAC es también denominado como terapia de vacío, sellado con vacío y/o terapia de presión negativa tópica. El VAC sujeta la oclusión de la herida aplicando una presión negativa controlada y removiendo los fluidos intersticiales y materiales infecciosos, proporcionando descompresión de los tejidos. Durante el procedimiento, se recorta un tejido de gomaespuma del tamaño de la herida y se coloca sobre ella. Se coloca un tubo de drenaje perforado sobre la gomaespuma. Tanto la gomaespuma como el drenaje se cubren con un apósito adhesivo transparente. El extremo distal del tubo se conecta a la unidad VAC, que se programa para producir el nivel adecuado de presión. El vacío se aplica para succionar el aire de la gomaespuma. Esto hace que la gomaespuma se aplaste sobre la herida y drene los bordes de la herida hacia el interior. El fluido de la herida es succionado y enviado a un depósito desechable en la unidad de vacío.

* El sustituto de piel Integra ® es una matriz de colágeno y glucosaminoglucanos con una protección superficial de silicona que estimula la formación de vasos sanguíneos y la regeneración de la dermis, preparándolas para un injerto posterior de epidermis a las dos semanas de su colocación una vez retirada la membrana de silicona protectora [NT]

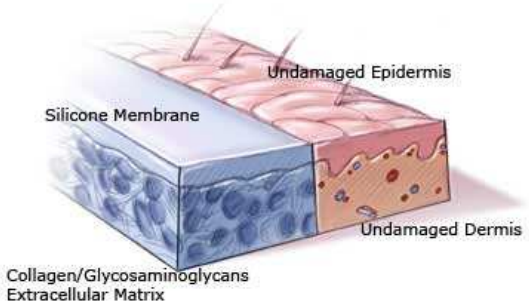

Integra ® en el momento de su aplicación [NT]

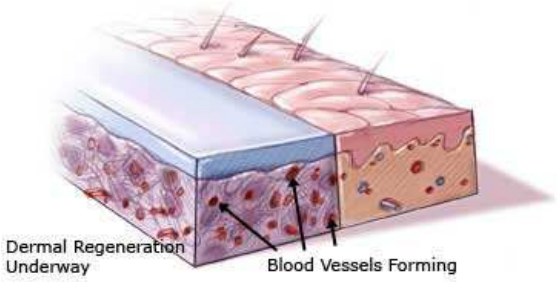

Una semana después de su aplicación [NT]

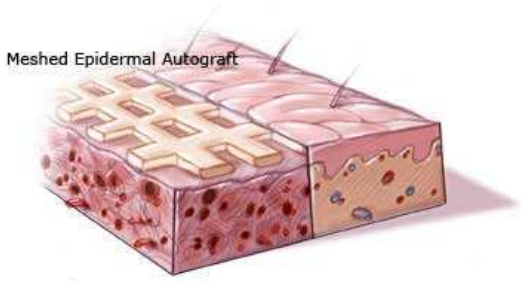

A las dos semanas se injerta epidermis [NT]

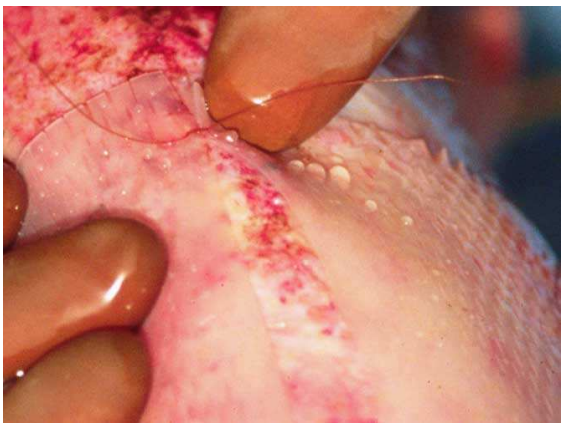

Integra ® colocada en un brazo [NT]

Integra ® a las dos semanas [NT]

Resultado a los cuatro años [NT]

Dispositivo VAC [NT]

VAC colocado en una herida [NT]

Pregunta:

¿Cuál es la asignación correcta de código para la exacerbación aguda de EPOC, bronquitis aguda y exacerbación aguda de asma?

Respuesta:

Asigne el código 491.22, Bronquitis crónica obstructiva, con bronquitis aguda, y el código 493.22, Asma obstructiva crónica, con exacerbación (aguda), para la exacerbación aguda de EPOC, bronquitis aguda y exacerbación aguda de asma

Pregunta:

Durante una endarterectomía carotídea izquierda con angioplastia mediante parche pericárdico se usó una derivación de Inahara Pruitt. Se realizó una arteriotomía en la carótida común extendida hacia la carótida interna. Hubo algo de sangrado retrógrado en la arteria carótida, pero no lo suficiente, por lo que se colocó la derivación. Dicha derivación fue extraída tras la endarterectomía con angioplastia mediante parche, se purgaron los vasos y se restableció el flujo sanguíneo. ¿Es la derivación inherente a este procedimiento?. Si no, ¿cuál es el código correcto para la derivación de Inahara Pruitt?

Respuesta:

Asigne el código 38.12, Endarterectomía, otro vaso de cabeza y cuello (*), para la endarterectomía de la carótida izquierda. No debe asignarse un código separado para la derivación de Inahara-Pruitt. El código 38.12 incluye la colocación de la derivación así como la angioplastia con injerto de parche.

Tipos de derivación de Inahara-Pruitt [NT]

Pregunta:

¿Cuál es el código adecuado de diagnóstico para el síndrome de Borjesson-Forssman-Lehmann?

Respuesta:

Asigne el código 759.89, Otra anomalía especificada, Otra, para el síndrome de Borjesson-Forssman-Lehmann. Adicionalmente, asigne un código independiente para cada manifestación del mismo (ej. hipogonadismo, obesidad, etc.). Según las Normas Oficiales para Codificación e Información con ICD-9-CM, se asigna un código para cada manifestación presente cuando la anomalía congénita no tiene una única asignación.

El síndrome de Borjesson-Forssman-Lehmann es una rara afección recesiva ligada al cromosoma X descrito como un trastorno epiléptico-endocrino con deficiencia mental. El trastorno está causado por mutaciones en el gen PHF6. En adultos, las características de este síndrome incluyen retraso mental grave, epilepsia, hipogonadismo, hipometabolismo, obesidad marcada, engrosamiento del tejido subcutáneo de la cara, fisura palpebral estrechada, frecuentes problemas visuales y orejas grandes pero no deformadas. Los recién nacidos son obesos e hipotónicos, y tienen orejas grandes y micropene. Hay retardo en la deambulación. Generalmente en el primer año de vida los niños son hipotónicos, con fallo de crecimiento, orejas grandes y genitales externos pequeños. En el colegio tienen dificultades de aprendizaje. Los individuos afectados tienen una moderada estatura corta con obesidad del tronco y ginecomastia. La circunferencia de la cabeza es generalmente normal; sin embargo, puede verse macrocefalias. Los dedos del pie son cortos y los de la mano delgados y maleables. En la adolescencia tardía y la vida adulta muestran claramente la apariencia facial que se describe clásicamente.

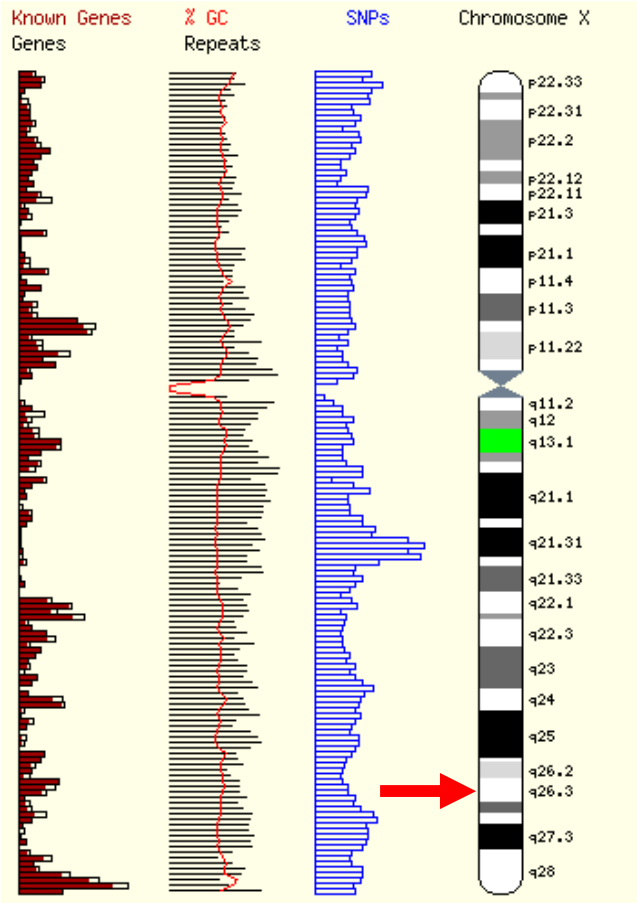

El gen PHF6 se encuentra en el locus q26.3 que se localiza en el brazo largo del cromosoma X [NT]

Fenotipos del síndrome de Borjesson-Forssman-Lehmann [NT]

Pregunta:

Algunos de nuestros neurólogos están empezando a documentar el "síndrome de encefalopatía reversible posterior". ¿Puede identificar por favor los códigos de diagnóstico correctos de la ICD-9-CM para este síndrome?

Respuesta:

No hay un solo código de diagnóstico de la ICD-9-CM para el síndrome de encefalopatía reversible posterior. Asigne un código para la causa subyacente del mismo, si está documentada. Tal como se ha indicado en Coding Clinic, si el síndrome no está indexado específicamente en la ICD-9-CM, asigne un código por cada manifestación presente, tal como dolor de cabeza (784.0), confusión (289.9), alteración de la vista (368.9), convulsiones (780.3) o imágenes cerebrales anormales (793.0).

El síndrome de encefalopatía reversible posterior se refiere a una entidad conocida recientemente. Es denominada también síndrome de leucoencefalopatología posterior reversible. El síndrome se caracteriza predominantemente por una evidencia de edema subcortical en una neuroimagen, sin infarto, que afecta predominantemente los lóbulos parietal y occipital. Las lesiones se producen en la tanto en la sustancia gris como en la blanca. El síndrome se acompaña de dolor de cabeza, confusión, alteraciones de la vista y convulsiones. Muchos pacientes muestran una recuperación clínica completa y resolución de los hallazgos en las imágenes en los estudios de revisión entre dos y cuatro semanas. Las causas principales del síndrome son la encefalopatía hipertensiva, el fallo renal, la terapia inmunosupresora y la eclampsia.

Pregunta:

El paciente tiene una prótesis de alargamiento por tumor que ha fallado en su alargado. Por ello fue sometido a revisión de su prótesis total de cadera. El procedimiento se hace bajo anestesia general y se describe como la realización de una incisión por debajo del extremo proximal de la prótesis cerca de la cabeza y cuello femorales. El mecanismo de bloqueo de la prótesis se retiró y se alargó la prótesis. ¿Cuál es el código correcto de este procedimiento?

Respuesta:

Asigne el código 80.15, Otra artrotomía, cadera, para el procedimiento realizado.

Pregunta:

La prótesis de alargamiento por tumor ha fallado en su alargado. El paciente fue enviado de nuevo al hospital para una revisión de la prótesis total de rodilla. El procedimiento incluía una pequeña incisión por debajo de la prótesis, retirada de las fijaciones y desbloqueo de la prótesis. Se manipuló la prótesis y ésta fue alargada. ¿Cómo debería ser codificado este procedimiento?

Respuesta:

Asigne el código 80.16, Otra artrotomía, rodilla, para el procedimiento realizado.

Prótesis de alargamiento de rodilla [NT]

Prótesis de alargamiento de rodilla [NT]

Pregunta:
La paciente es una mujer de 57 años

Respuesta:
Asigne el código 413.1, Angina de Prinzmetal, para el vasoespasmo coronario.

Prinzmetal describe un síndrome de dolor torácico en reposo secundario a una isquemia miocárdica, asociada a elevación del segmento S-T. La tolerancia al ejercicio es generalmente normal en estos individuos, que normalmente experimentan dolor episódico cíclico que acontece en las primeras horas de la mañana. Esta afección, denominada Prinzmetal o angina variable se debe a vasoespasmos focales de la arteria coronaria y puede ser asociado con infarto agudo de miocardio, arritmia ventricular y/o muerte súbita.

Pregunta:
¿Cómo codifica un hipoaldosteronismo tras extirpación de adenoma? El indice dirige al código 255.14, Otro aldosteronismo secundario, bajo el término hiperaldosteronismo. Sin embargo, no hay entrada para el hipoaldosteronismo.

Respuesta:
Asigne el código 255.4, Insuficiencia corticoadrenal, para el hipoaldosteronismo.

Aclaración

Estenosis de endoprótesis arterial coronaria

Pregunta:

En el *Coding Clinic*, Tercer Trimestre de 2002, página 4 (página 2 de la versión traducida [NT]), la pregunta indica que un paciente tiene una estenosis grave de la endoprótesis de la arteria coronaria y una nueva obstrucción de la arteria diagonal. ¿Debería asignarse el código 996.72, Complicación de dispositivo cardiaco interno, implante e injerto, como diagnóstico principal para describir la reestenosis de la endoprótesis coronaria ya que la pregunta no especifica que la afección fue causada por la progresión de la arteriosclerosis coronaria del paciente?

Respuesta:

No, el código 414.01, Aterosclerosis coronaria, de arteria coronaria nativa, es el diagnóstico principal correcto. La aterosclerosis coronaria grave fue la causa del ingreso en el hospital. El paciente se presenta con obstrucción de la endoprótesis así como una nueva obstrucción de la arteria diagonal. Las obstrucciones fueron causadas por la progresión de la enfermedad no por un tejido cicatricial. Las respuestas proporcionadas en *Coding Clinic* están basadas en documentación específica de historias clínicas.

Noticia

Edición Especial/Addendum

La edición especial del *Coding Clinic for ICD-9-CM*, que incluye el Addendum para la Clasificación Internacional de Enfermedades, novena revisión, Modificación Clínica (ICD-9-CM), volúmenes 1, 2 y 3, no se va a publicar más. Los usuarios deben dirigirse a las páginas web del Medicare & Medicaid Services (CMS) y del National Center for Health Statistics (NCHS) para un suplemento completo:

http://www.cms.hhs.gov/icd9providerdiagnosticcodes

http://www.cdc.gov/nchs/icd9.htm

Como siempre, los cambios de códigos más significativos se resumirán en la edición del Cuatro Trimestre de 2006 del Coding Clinic for ICD9CM. El addendum se colgará también de la página web de la Oficina Central para la ICD9CM de la Asociación Americana de Hospitales:

http://www.ahacentraloffice.org/

A pesar de haber dejado de publicarse la versión impresa del Addendum de 2006, se ha realizado y está disponible la traducción de la información procedente de estos enlaces web para facilitar el uso del mismo y el próximo cambio de versión de la CIE9MC en 2008 **NT**

El presente documento es una traducción de la publicación *Coding Clinic for* **ICD-9-CM**, editada por la AHA (American Hospital Association) y por tanto sujeta a copyright.

Así mismo las imágenes, esquemas y explicaciones que se incluyen para una mejor comprensión de los textos, que no vienen en la publicación original y que son añadidos como "notas del traductor **NT"** pueden estar sujetos en algunos casos a derechos de autor.

La distribución se hace de manera totalmente gratuita y exclusivamente para uso particular y dirigida a personas concretas para su formación personal. Por tanto la copia de este documento para otros usos no personales no cumple la finalidad del traductor, por lo que no se hace responsable de los usos que se puedan hacer de estos contenidos.