Descargado desde www.CodingClinicAdvisor.com

AHA
Coding Clinic ™

for ICD-10-CM
and ICD-10-PCS

Publicación trimestral de la Central Office on ICD-10-CM/PCS

Volumen 3 **Segundo Trimestre**
Número 2 **2016**

Los consejos y asignaciones de códigos contenidos en este ejemplar son vigentes a partir de las altas de 27 de mayo de 2016 (sólo en USA NT)

En este número

Asignación del 7º carácter para fisioterapia y contactos con cuidado domiciliarios
Pregunte al Editor
Aclaración

Asignación del 7º carácter para fisioterapia y contactos con cuidados domiciliarios

La AHA Central Office on ICD-10-CM/PCS ha continuado recibiendo peticiones de ayuda en la aplicación de los 7º caracteres de la ICD-10-CM. Los siguientes ejemplos intentan ayudar a aclara el uso de los 7º caracteres cuando se codifican contactos de fisioterapia y cuidados domiciliarios:

Pregunta:

Aclare por favor las norma aplicables de la Normativa Oficial par Codificación e Información con la ICD-10-CM para los tratamientos de terapia física ambulatorios. Por ejemplo, ¿se aplican las normas bajo la Sección I.C.5 sobre afecciones que son parte integral de un proceso patológico?

Respuesta:

Sí. La normativa en la Sección I, Convenciones, Normas de codificación general y Normas de capítulos específicos se aplican a todos los servicios, incluido los de terapia física. Si el síntoma forma parte del diagnóstico, no debe codificarse por separado. La Normativa en la Sección IV, Normativa de codificación de diagnósticos e información para servicios ambulatorios, también se aplica a servicios que informan diagnósticos en instalaciones ambulatorias.

Pregunta:

Un paciente fue diagnosticado de desgarro del ligamento cruzado anterior y se presenta para tratamiento fisioterápico ambulatorio. La prescripción del médico documentó desgarro de ligamento cruzado anterior, dolor y dificultad al andar en rodilla derecha. ¿Qué códigos de diagnóstico deberían informarse?

Respuesta:

Asigne el código S83.511D, Esguince de ligamento cruzado anterior de rodilla derecha, contacto posterior, como diagnóstico principal. La afección subyacente (esguince) está codificada. No es un tratamiento activo del desgarro del ligamento cruzado anterior y por tanto se asigna el 7º carácter "D" subsiguiente. No asigne códigos a la dificultad al caminar o al dolor de la rodilla ya que estos signos y síntomas están asociados rutinariamente al desgarro del ligamento. De acuerdo con la Sección I.B.5 de la normativa, "Los signos y síntomas que están asociados rutinariamente con un proceso patológico no deben asignarse como diagnósticos secundarios, a no ser que se indique otra cosa en la clasificación".

Pregunta:

Un paciente fue trasladado a fisioterapia ambulatoria diez días tras el alta de un hospital de quemados agudos. Había sufrido quemaduras de tercer grado en piernas y muslos derechos e izquierdos como resultado de ignición de gas que ocurrió mientras repostaba su coche. Se proporcionó terapia física de cuidado de herida para la quemadura. ¿Cuál es el 7º carácter adecuado para el episodio de terapia física?

Respuesta:

El tratamiento activo de herida es un tratamiento activo. El motivo principal de la terapia física es la lesión por quemadura, y el 7º carácter adecuado es "A" episodio inicial. Asigne los códigos T24.391A, Quemadura de tercer grado de sitios múltiples de la pierna derecha, excepto tobillo y pie, episodio inicial y T34.392A, Quemadura de tercer grado de sitios múltiples de la pierna izquierda, excepto tobillo y pie, episodio inicial. También debe asignarse el código X04.XXA, Ignición de material altamente inflamable. Para identificar la causa externa de la lesión.

Pregunta:

Un paciente sufrió una fractura de Colles de la extremidad superior izquierda tras resbalar y caer en una acera helada cuatro meses antes. En ese momento, fue ingresado y la fractura fue tratada con reducción abierta y fijación interna. Tras el alta, la radiografía de seguimiento rutinario mostró una fractura curada. Dado que el paciente se quejaba de debilidad y dolores musculares en la mano y muñeca, el ortopeda lo trasladó a fisioterapia ambulatoria. El terapeuta realizó entrenamiento funcional, estiramientos estáticos y ejercicios de fortalecimiento. ¿Cuál es el 7º carácter correcto para el episodio de fisioterapia?

Respuesta:
Asigne el código S52.532D, Fractura de Colles del radio izquierdo, episodio subsiguiente, para la fractura cerrada con curación rutinaria, como motivo del episodio. Codifique también el W00.0XXD, caída desde el mismo nivel debido a hielo y nieve, episodio subsiguiente, para describir la causa externa de la lesión. El paciente está recibiendo fisioterapia durante la fase de curación de la fractura.

Pregunta:
El paciente es trasladado a fisioterapia ambulatoria para rehabilitación y entrenamiento funcional tras un ingreso para tratamiento de contracturas de piel resultado de quemaduras de tercer grado en la mano izquierda en el domicilio dos años antes. ¿Cómo debe ser codificada la visita al fisioterapeuta?

Respuesta:
Asigne el código L90.5, Afecciones cicatriciales y fibrosis de la piel, como diagnóstico principal. Asigne los códigos T23.302S, Quemadura de tercer grado de mano izquierda, lugar no especificado, Secuela, y X00.0XXS, Exposición a llama en fuego incontrolado en edificio o estructura, Secuela, para describir la lesión específica y la causa externa. Las contracturas de piel son secuela de la lesión previa por quemadura.

Pregunta:
El paciente ese presenta en fisioterapia ambulatoria para seguimiento de quemaduras de tercer grado de la pared torácica ocurrida durante un fuego doméstico cuatro meses antes. El fisioterapeuta realizó ejercicios para ayudar a mantener el área quemada flexible en el proceso de curación. ¿Cuál es el séptimo carácter adecuado para la lesión por quemadura?

Respuesta:
Asigne el código T21.31XD, Quemadura de tercer grado de pared torácica, episodio subsiguiente, como diagnóstico principal. Debe asignarse el código X00.0XXD, Exposición a llama en fuego incontrolado en edificio o estructura, episodio subsiguiente, para describir la causa externa de la quemadura. De acuerdo a la normativa de codificación, el 7º carácter "D", episodio subsiguiente, se usa para encuentros después que el paciente ha recibido el tratamiento activo de la afección y recibe cuidados rutinarios para dicha afección durante la fase de curación o recuperación.

Pregunta:
Un paciente de edad avanzada con enfermedad de Alzheimer en estado final, demencia y tetraplejia funcional, que está completamente inmóvil debido a contracturas articulares bilaterales de caderas y rodillas, recibe cuidados domiciliarios y fisioterapia diaria consistente en ejercicios de movilización pasiva. ¿Qué códigos debería informar el fisioterapeuta?

Respuesta:
Asigne cualquiera de los códigos de contractura aplicables (ej. M24.551, Contractura, cadera derecha, M24.552, Contractura, cadera izquierda, M24.561, Contractura, rodilla derecha, M24562, contractura, rodilla izquierda), como diagnóstico principal. Deben asignarse como diagnósticos secundarios los códigos R53.2, Tetraplejia funcional, G30.9, Enfermedad de Alzheimer, no especificada, y F02.80, Demencia en otras enfermedades clasificadas en otro concepto sin trastorno de la conducta.

Pregunta:
Un paciente con diagnóstico conocido de enfermedad de Parkinson con caídas frecuentes y pérdida de coordinación es trasladado por el médico a fisioterapia para prevención de las caídas. ¿Qué códigos de diagnóstico deben informarse para la visita de fisioterapia?

Respuesta:
Asigne el código G20, Enfermedad de Parkinson, como diagnóstico principal. Como diagnóstico secundario debería asignarse el código R29.6, Caídas repetidas, ya que las caídas no son una parte integral de la enfermedad de Parkinson.

Pregunta:
Un paciente con dolor de espalda baja y ciática con dolor de miembro inferior izquierdo radiado a la rodilla y dificultad al andar es visto por el ortopeda y lo traslada a fisioterapia. El principal motivo es resolver el dolor y mejorar la movilidad. ¿Qué códigos diagnósticos debería informarse para la visita de fisioterapia?

Respuesta:
Asigne el código M54.42, Lumbago con ciática, lado izquierdo, para el dolor de espalda baja y ciática. Asigne el código R26.2, Dificultad al andar, no clasificado en otro concepto, como diagnóstico secundario, ya que no es parte integrante de la ciática o del lumbago.

Pregunte al Editor

Pregunta:

La paciente es ingresada por rotura prematura de membrana pretérmino a las 33 semanas y 6 días de gestación. El embarazo es triple triamniótico tricoriónico. ¿Cuál es la asignación de código para este embarazo?

Respuesta:

Actualmente la ICD-10-CM no proporciona un código específico para indicar el embarazo triple triamniótico tricoriónico. La mejor opción disponible es el código O30.103, Embarazo triple, número no especificado de placentas y número no especificado de sacos amnióticos, tercer trimestre.

Pregunta:

¿Cuál es el código de diagnóstico correcto para la hipertensión pulmonar preexistente que complica el embarazo?

Respuesta:

Asigne los códigos O99.41- Enfermedades del aparato circulatorio que complican el embarazo, y I27.2, Otra hipertensión pulmonar secundaria, para la hipertensión pulmonar preexistente que complica el embarazo. La hipertensión pulmonar es por defecto una hipertensión secundaria. La asignación del 6º carácter depende del trimestre en el momento del episodio.

Pregunta:

Un abusador de cocaína es diagnosticado de sobredosis de crack (*) y es ingresado en el hospital. Esto es claramente un envenenamiento pero ¿cuál es el código correcto para la "intención": accidental (no intencionado) o indeterminado? ¿Existe una "intención por defecto" para el envenenamiento?

(*) El término ***Crack*** (debido al sonido que emite cuando se calienta, "crujido" en inglés) es el nombre de un derivado de la cocaína que resulta de la mezcla de base libre de cocaína con una parte variable de bicarbonato de sodio y se consume fumado en pipa de vidrio o mezclado con tabaco.

Respuesta:

En la ICD-10-CM el código por defecto para la intención es accidental. Asigne el código T40.5X1A, Envenenamiento por cocaína, accidental (no intencionado), contacto inicial, para la sobredosis de crack.

La Normativa Oficial para Codificación e Información (20,h.) acerca de los estados de intención desconocido o indeterminado indica "Si la intención (accidente, autolesión, agresión) de la causa de una lesión u otra afección es desconocida o no específica, codifíquela como intención accidental". Las Partes Colaboradoras de la ICD-10 CM/PCS han acordado crear la norma correspondiente del Capítulo 19 por la que por defecto la intención desconocida de envenenamientos es accidental.

Pregunta:

Cuando se codifican diagnósticos secundarios comparativos/contrastantes en un servicio hospitalario con ingreso, ¿qué norma de aplica?

Respuesta:

Los codificadores en servicios con ingreso deben aplicar la norma para diagnósticos dudosos cuando se codifican diagnósticos secundarios comparativos/contrastantes. La Normativa Oficial para Codificación e Información indica "Si el diagnóstico documentado en el momento del alta está calificado como "probable", "sospechado", "semejante a ", "cuestionable", "posible" o "todavía no descartado", u otro término similar que indique incertidumbre, codifique la afección como si existiera es estuviera establecida. Las bases para estas normas son el estudio diagnóstico, los acuerdos para estudio y observación posteriores y el enfoque terapéutico inicial que se corresponden más con el diagnóstico establecido".

Nota: Esta norma es solo aplicable en ingresos de corta estancia, ingresos de agudos, cuidados de larga estancia y hospitales psiquiátricos.

Pregunta:

¿Qué código de la ICD-10-CM debería asignarse en la cetoacidosis diabética si el tipo de diabetes no está documentado o especificado por el médico?. La Normativa Oficial para Codificación e Información indica que si el tipo de diabetes mellitus no está documentada en la historia, el código por defecto es uno de la subcategoría E11.- Diabetes mellitus tipo 2.

Respuesta:

El índice aconseja a los codificadores el código "diabetes por tipo, con cetoacidosis" cuando se refiere a la cetoacidosis. Sin embargo pregunte al médico para aclarar acerca del tipo de diabetes cuando la cetoacidosis está documentada sin especificar el tipo.

La cetoacidosis diabética es una complicación aguda y grave e la diabetes que ocurre principalmente en pacientes con diabetes de tipo 1 pero puede producirse en la diabetes de tipo 2. Como se ha indicado en Coding Clinic, Primer Trimestre de 2013, páginas 26-27 (páginas 21 y 22 de la versión traducida [NT]), se asigna el código E13.10, Otra diabetes mellitus especificada con cetoacidosis si coma, para la cetoacidosis diabética del tipo 2 ya que la afección no existe actualmente como código específico en la ICD-10-CM.

El 9 y 10 de marzo de 2016 el ICD-10 Coordination and Maintenance Committee Meeting discutió acerca de las propuestas realizadas sobre nuevos códigos diagnósticos, abordándose explícitamente la cetoacidosis en la diabetes tipo 2 propuesta por la Association of Home Care Coding & Compliance (AHCC), con los códigos E11.10 y E11.12 para la diabetes mellitus de tipo 2 con cetoacidosis sin o con coma respectivamente. Sin embargo en la versión final para el FY2017 recientemente publicada no se contempla esta modificación por lo que siguen los E13.10 y E13.11como códigos por defecto para estos casos [NT]

Pregunta:

Hemos tenido una discusión acerca de cómo asignar el 7º carácter para la identificación de feto en un parto gemelar pretérmino en el tercer trimestre. Algunos codificadores opinan que debe asignarse el código O60.14X0 ya que el feto no estaba especificado, pero otros creen que dado que ambos niños fueron paridos pretérmino, debería asignarse los códigos O60.14X1 y O6014X2 para mostrar que el parto pretérmino afectó a ambos niños. ¿Cuál es la asignación de código correcta?

Respuesta:

Asigne el código O60.14X1, Trabajo de parto prematuro, tercer trimestre con parto prematuro del tercer trimestre, feto 1, y el código O60.14X2, Trabajo de parto prematuro, tercer trimestre con parto prematuro del tercer trimestre, feto 2, ya que ambos niños fueron paridos pretérmino. La nota de instrucción bajo la categoría O60.1-, Trabajo de parto prematuro con parto prematuro indica "los 7º caracteres 1 al 9 son para casos de gestaciones múltiples para identificar el feto en el que se aplica el código"

El 7º carácter "0" debe aplicarse en gestaciones múltiples donde la documentación de la historia es insuficiente para determinar el feto afectado y no es posible obtener una aclaración, o cuando no es posible clínicamente determinar qué feto es el afectado.

Pregunta:

Un paciente se presenta para tratamiento con rituximab debido a neuropatía periférica por glicoproteína asociada a antimielina (anti-MAG). ¿Cuál es la asignación de código correcta para la neuropatía periférica anti-MAG?

Respuesta:

Asigne el código G62.89, Otras polineuropatías especificadas, para la neuropatía periférica anti-MAG. La neuropatía periférica anti-MAG es una neuropatía desmielinizante mediada por anticuerpos, con anticuerpos de inmunoglobulina (IgM) monoclonales. Es descrita como ataxia sensorial, alteración de la marcha y debilidad muscular distal leve a moderada. También se ven normalmente temblores de miembros.

Pregunta:

El paciente se presenta con estenosis carotídea significativa e historia de accidente cerebrovascular. Se realizó una endarterectomía abierta de carótida derecha con angioplastia con parche. Existe desacuerdo entre los codificadores sobre si debe codificarse el injerto de parche. Algunos piensan que el injerto de parche no necesita de un código separado ya que solo se usa para cerrar la arteriotomía, mientras que otros quieren codificar por separado el injerto usando el tipo de intervención "Suplemento". ¿Cuál es la asignación de código de la ICD-10-PCS correcta para la endarterectomía carotídea con parche de Dacron®?

Respuesta:

Para la endarterectomía carotídea derecha con angioplastia con parche son necesarios dos códigos para describir completamente el procedimiento. Asigne los siguientes códigos de la ICD-10-PCS:

03CK0ZZ Extirpación de sustancia de arteria carótida interna derecha, abordaje abierto, para la endarterectomía

03UK0JZ Suplemento de arteria carótida interna derecha con sustituto sintético, abordaje abierto, para la colocación de injerto con parche de Dacron®

El tipo de intervención correcto para la colocación de injerto con parche de Dacron®(*) es "Suplemento" ya que ha sido usado para reforzar el vaso. Tras la endarterectomía carotídea hay un 2 a 10% de riesgo de que la propia cirugía pueda producir un infarto cerebral. Las investigaciones han demostrado que la colocación de un injerto de parche puede reducir la incidencia de estenosis durante el cierre previniendo por tanto una obstrucción recurrente y un ictus subsiguiente.

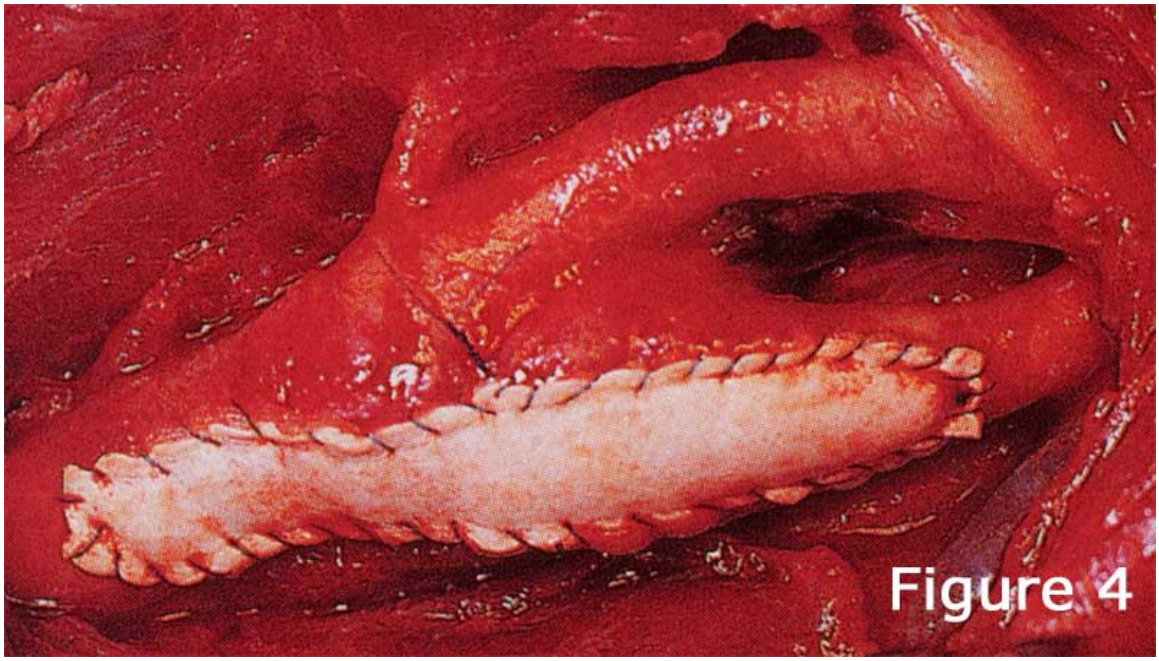

Parche de Dacron® en la bifurcación de las carótidas [NT]

(*) El tejido más usado en los parches es el tereftalato de polietileno comúnmente abreviado como PETP o PET-P y es una resina polimérica de la familia del poliéster usado en fibras para ropa, envases de líquidos y alimentos, moldeable con el calor, y en combinación con fibra de vidrio para resinas en ingeniería. Se denomina también por las marcas comerciales como Dacron® o Terylene®

Pregunta:

El paciente fue ingresado para tratamiento quirúrgico de neoplasia maligna de la fosa infratemporal con invasión perineural. Parece que fue sometido a una resección e bloque del tumor. El cirujano extirpo el tumor de la fosa infratemporal usando abordaje preauricular incluido parotidectomía izquierda con disección del nervio facial, disección radical modificada de cuello izquierda de niveles 1, 2, 3 y 4 y resección de la lesión neoplásica incluyendo tejido fibroconectivo, con sacrificio del nervio hipogloso, nervio espinal accesorio, vena yugular interna y arteria carótida externa. Las áreas resecadas incluyeron: cabeza, cara, mandíbula y cuello, nervios faciales, vasos y músculos. ¿Deben asignarse códigos de la ICD-10-PCS para todos los sitios extirpados? ¿Cómo debe codificarse esta cirugía?

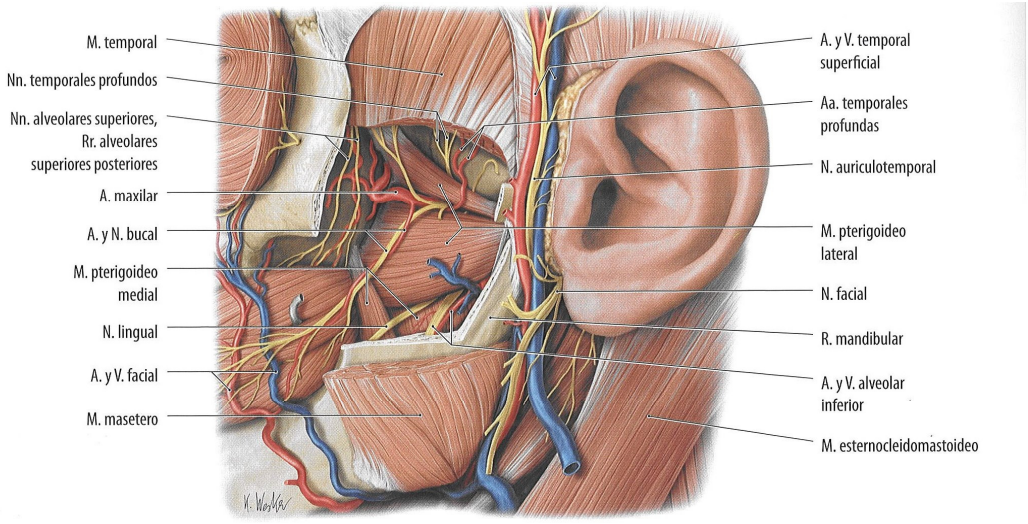

A Fosa infratemporal izquierda, capa superficial
Visión lateral. Dado que la fosa infratemporal contiene gran cantidad de estructuras, se le dedica una unidad de aprendizaje propia. El arco cigomático y la mitad anterior de la R. mandibular se han suprimido aquí para llegar a la fosa infratemporal. El conducto mandibular está abierto, lo que permite entrar la A. y el N. alveolar inferior en dicho conducto; la vena acompañante suprimida. La A. maxilar se divide en ramas finales en la profundidad de la infratemporal (v. **B**).

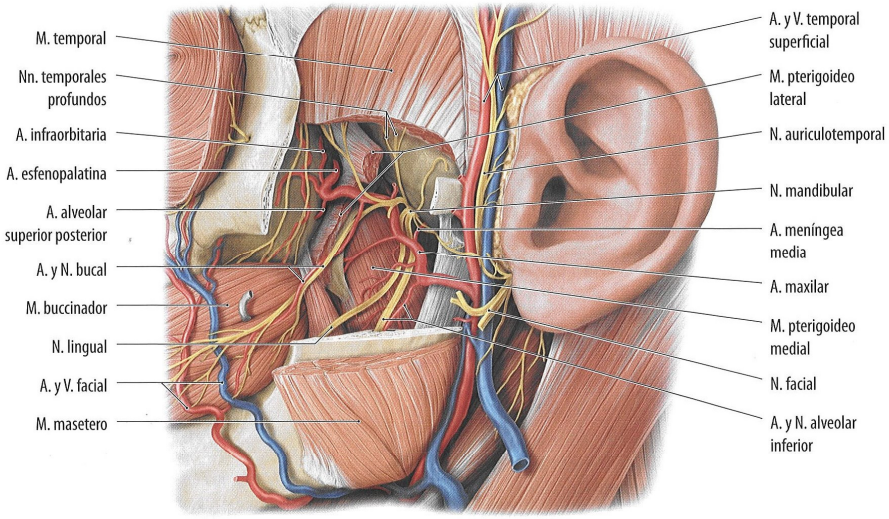

B Fosa infratemporal izquierda, capa profunda
Visión lateral. A diferencia de la representación anterior se han suprimido además parcialmente ambas cabezas del M. pterigoideo lateral quedando sólo visible un trozo. Las ramificaciones de la A. maxilar y del N. mandibular se hacen visibles. En una preparación cuidadosa puede apreciarse el asa del N. auric temporal (una rama del N. mandibular) alrededor de la A. meníngea, que de la A. maxilar para penetrar en la fosa craneal media a través del fora espinoso (v. pág. 59).

Respuesta:

La fosa infratemporal incluye los músculos pterigoideos medial y lateral, la lámina pterigoidea y los márgenes de la base craneal que incluye numerosas estructuras con importancia funcional. A fin de capturar completamente la cirugía, codifique lo que se hizo actualmente durante la intervención (ej. lo que ha sido resecado o extirpado, y qué nervios o estructuras fueron sacrificadas). La escisión de los nervios, etc. no son parte de una resección de parótida. Además, cada nivel de ganglio linfático se considera una cadena. Cuando la intención es resecar una cadena linfática completa, más que ganglios aislados, el tipo de intervención es "Resección". Asigne los siguientes códigos de la ICD-10-PCS:

0CT90ZZ Resección de glándula parotídea izquierda, abordaje abierto

07T20ZZ Resección de linfático del cuello izquierdo, abordaje abierto

0KT30ZZ Resección de músculo del cuello, abordaje abierto, para el sacrificio del músculo platisma (cutáneo del cuello [NT])

05BQ0ZZ Escisión de vena yugular izquierda, abordaje abierto, para el sacrificio de la vena yugular externa

00BM0ZZ Escisión de nervio facial, abordaje abierto, para el sacrificio del nervio auricular mayor

00BS00Z Escisión del nervio hipogloso, abordaje abierto

03BN0ZZ Escisión de carótida externa izquierda, abordaje abierto

00BR0ZZ Escisión del nervio accesorio, abordaje abierto, para el sacrificio del nervio accesorio espinal (XI par craneal [NT])

05BN0ZZ Escisión de vena yugular interna izquierda, abordaje abierto

Pregunta:

Un paciente diagnosticado de cáncer de ovario en estadio IIIC es sometido a la colocación de port-a-cath durante una histerectomía abdominal total. Se hizo una incisión en la línea medioclavicular del margen costal del lado derecho y se formó un bolsillo. Se insertó el puerto dentro del bolsillo y se aseguró con puntos. Se tunelizó el catéter a través del tejido subcutáneo y se introdujo en el abdomen junto al ombligo. El catéter fue instalado dentro de la cavidad abdominal. ¿Cuál es la asignación correcta de código para el port-a-cath intraperitoneal/dispositivo de acceso venoso central totalmente implantable?

Respuesta:

Un port-a-cath peritoneal es un pequeño reservorio que se implanta quirúrgicamente en el tejido subcutáneo del abdomen. El dispositivo puede usarse para liberar medicación antineoplásica o extraer exceso de líquido de la cavidad abdominal mediante un catéter conectado a un puerto. En este caso, el puerto fue insertado en el tejido subcutáneo y fascia abdominal, no en la pared torácica.

Se asignan dos códigos, uno para el catéter y otro para el puerto peritoneal. Puesto que la ICD-10-PCS no proporciona un código específico para la inserción del puerto peritoneal, el equivalente más cercano es "Inserción de reservorio en tejido subcutáneo y fascia del abdomen". Asigne los siguientes códigos de la ICD-10-PCS:

0WHG33Z Inserción de dispositivo de infusión en cavidad peritoneal, abordaje percutáneo, para la inserción de catéter

0JH80WZ Inserción de reservorio en tejido subcutáneo y fascia de abdomen, abordaje abierto, para la inserción del puerto peritoneal

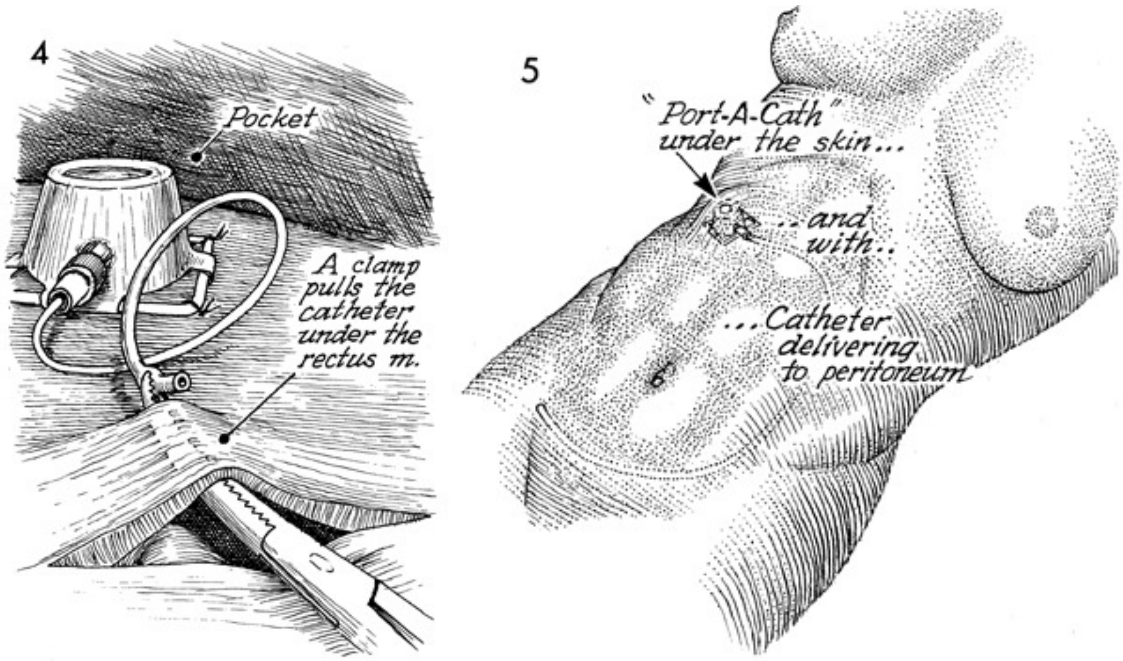

Colocación de port-a-cath con catéter en cavidad abdominal [NT]

Pregunta:

El paciente tiene un malfuncionamiento del catéter tunelizado de la yugular interna derecha. En la intervención se retiró el catéter antiguo y se colocó uno nuevo. Bajo guiado ecográfico se canuló la vena yugular, se disecó el manguito del catéter antiguo y se retiró el catéter completo. Se hizo entonces una incisión en el lugar de entrada y se tunelizó un nuevo catéter por el tejido subcutáneo desde la pared torácica hasta el cuello. Se extrajo la guía y el dilatador dejando el introductor en su sitio. El catéter se colocó a través del introductor. La radioscopia confirmó que la punta del catéter estaba en la aurícula derecha. El puerto se aspiró, lavó y selló con heparina. La incisión de la base del cuelo se suturó. ¿Cuál es el código correcto de la ICD-10-PCS para la retirada e inserción del catéter tunelizado de la yugular interna?

Respuesta:

El catéter tunelizado de la yugular interna se compone de dos partes: un puerto de infusión y el catéter. Codifique la inserción, así como la retirada del dispositivo de infusión y del dispositivo de acceso vascular. Asigne los códigos de la ICD-10-PCS siguientes:

02PY33Z Retirada de dispositivo de infusión de gran vaso, abordaje percutáneo, para la retirada del componente de infusión del catéter

0JPT0XZ Retirada de dispositivo de acceso vascular de tejido subcutáneo y fascia del tronco, abordaje abierto, para la retirada del puerto

02H633Z Inserción de dispositivo de infusión en aurícula derecha, abordaje percutáneo, para la inserción del catéter

0JH63XZ Inserción de dispositivo de acceso vascular en tejido subcutáneo y fascia del tórax, abordaje percutáneo, para la inserción de la parte de acceso vascular del dispositivo

En este caso, había tejido alrededor del manguito del catéter antiguo que necesitó ser disecado a fin de retirar el catéter. Se tunelizó un nuevo catéter por el tejido subcutáneo. Por tanto, en este caso, la retirada del catéter se codifica como abordaje abierto.

Pregunta:

El paciente se presenta para intervención debido a hernia discal lumbar, estenosis foraminal y escoliosis degenerativa refractaria a tratamiento conservador. Es sometido a microdiscectomía L2-L3 y L3-L4 usando radioscopia intraoperatoria. Durante la intervención se extirpó material del disco que desplazaba las raíces nerviosas de L2-L3 y L3-L4. La foraminotomía se acompañó con resección de partes de la lámina para descomprimir la zona. ¿Debería codificarse la foraminotomía/laminectomía descompresiva junto con la discectomía?

Respuesta:

La hernia de disco lumbar y la estenosis foraminal son diagnósticos diferentes y separados por lo que ambos deben tratarse quirúrgicamente. Se realizó una foraminotomía/laminectomía descompresiva relajando presión y liberando las raíces de los nervios espinales, mientras se realizaba una discectomía para tratar la hernia de disco lumbar. Cada intervención tiene diferentes objetivos y deben ser codificados por separado. Los tipos correctos de intervención son “Escisión” y “Liberación”. Asigne los siguientes códigos de la ICD-10-PCS:

0SB20ZZ Escisión de disco vertebral lumbar, abordaje abierto

01NB0ZZ Liberación de nervio lumbar, abordaje abierto

Pregunta:

Durante una fusión intersomática de C6-C7 con discectomía cervical anterior y descompresión foraminal neural anterior se utilizó una gubia para extraer el tercio derecho del ligamento longitudinal posterior a nivel de C6-C7. ¿Se asigna un código para la retirada del ligamento?

Respuesta:

Además de codificar la fusión intersomática y la discectomía, se asigna por separado un código para la escisión del ligamento (liberación). El tipo de intervención "Liberación" cumple el objetivo de extracción del ligamento a fin de descomprimir completamente la raíz nerviosa C7. Asigne el siguiente código de la ICD-10-PCS:

01N10ZZ Liberación de nervio cervical, abordaje abierto, para la retirada del tercio derecho del ligamento longitudinal posterior a nivel de C6-C7.

Pregunta:

El paciente es un hombre de 61 años al que recientemente se le descubre un mesotelioma maligno en hemotórax izquierdo que afecta el diafragma. Tras la resección del tumor, incluidas la pleura y los nódulos linfáticos, el paciente fue sometido a terapia fotodinámica intraoperatoria intensiva del diafragma izquierdo, pericardio y pleura izquierda para eliminar cualquier evidencia de enfermedad m microscópica. ¿Cuál es el tipo de intervención correcto para la terapia fotodinámica?

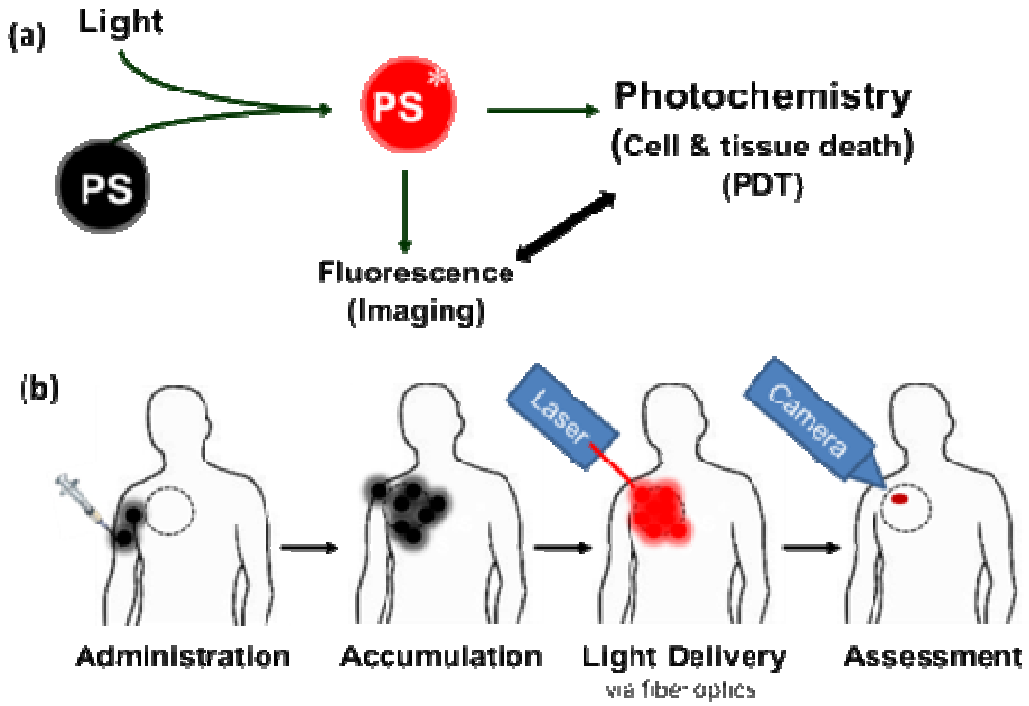

En la terapia fotodinámica se administra un fotosensibilizador (PS) que se activa con luz y destruye las células tumorales por apoptosis o necrosis [NT]

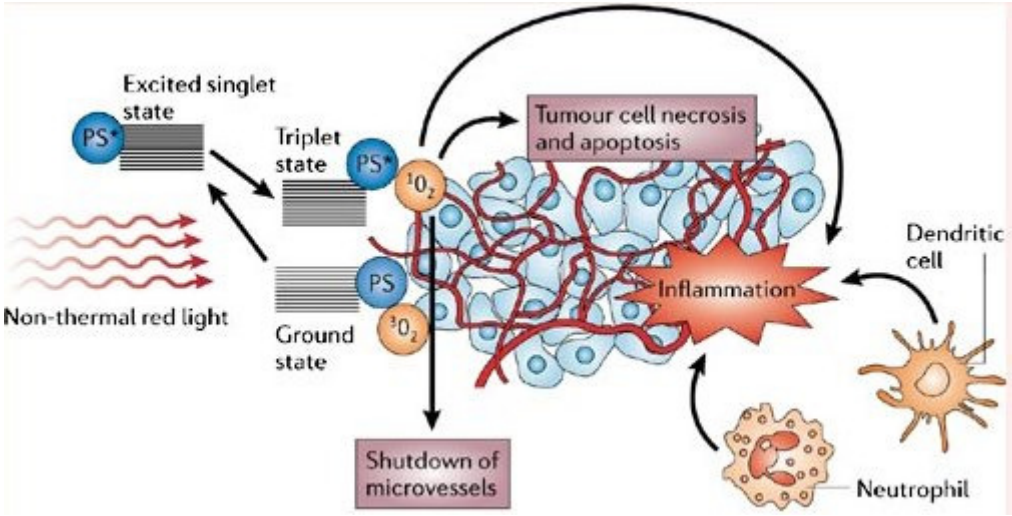

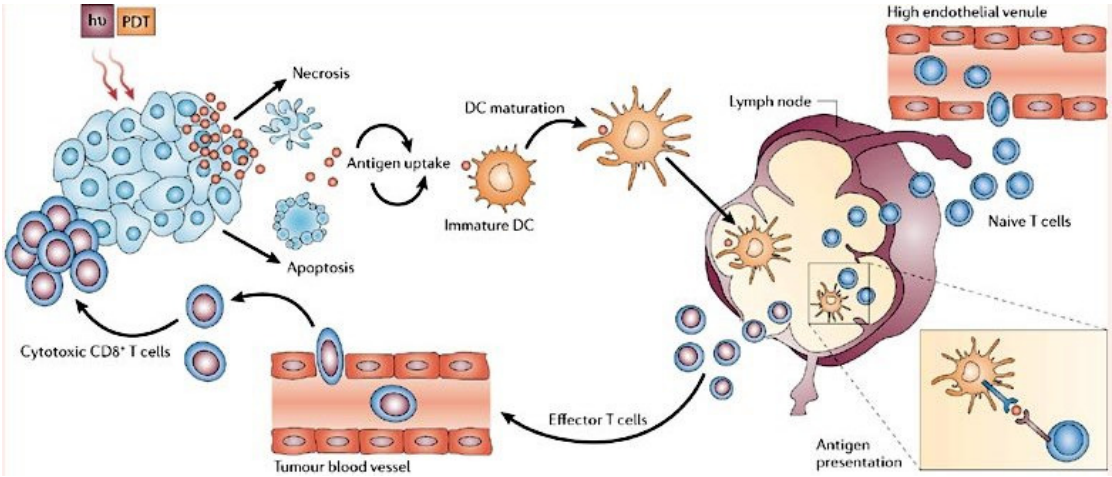

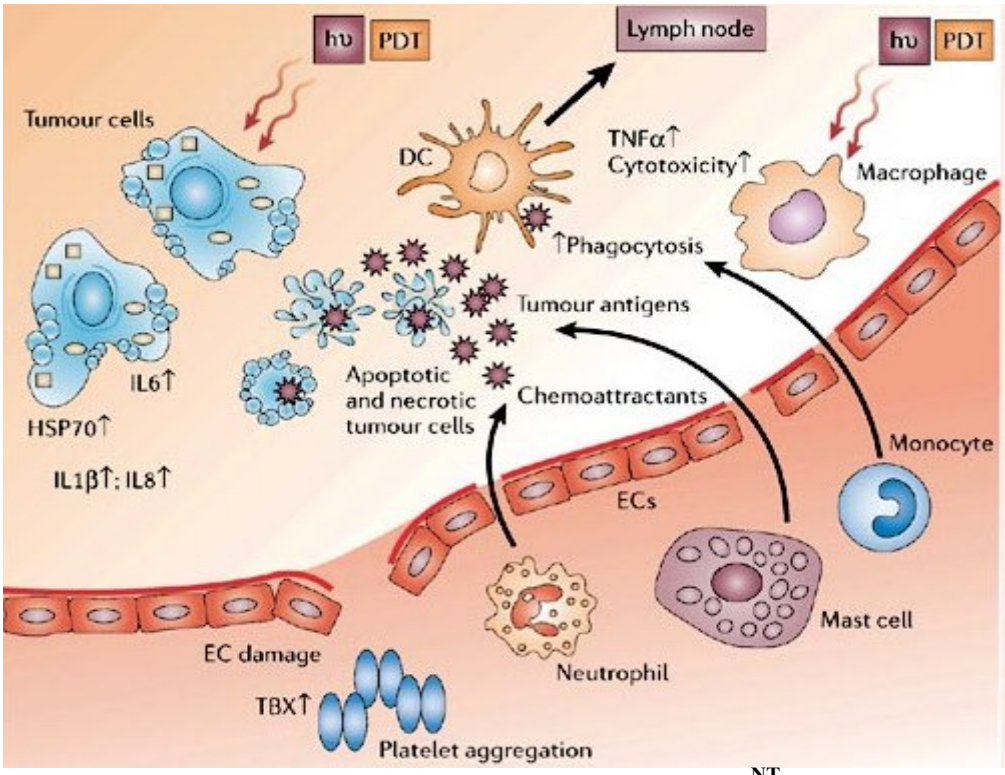

Mecanismo de acción de la terapia fotodinámica [NT]

Table 1 | **Photosensitizers for malignant diseases**

Sensitizer	Trade name	Potential indications	Activation wavelength
HPD (partially purified), porfimer sodium	Photofrin	Cervical*, endobronchial*, oesophageal*, bladder* and gastric cancers*, and brain tumours	630 nm
BPD-MA	Verteporfin	Basal-cell carcinoma	689 nm
m-THPC	Foscan	Head and neck tumours*, prostate and pancreatic tumours	652 nm
5-ALA	Levulan	Basal-cell carcinoma, head and neck, and gynaecological tumours Diagnosis of brain, head and neck, and bladder tumours	635 nm 375–400 nm
5-ALA-methylesther	Metvix	Basal-cell carcinoma*	635 nm
5-ALA benzylesther	Benzvix	Gastrointestinal cancer	635 nm
5-ALA hexylesther	Hexvix	Diagnosis of bladder tumours	375–400 nm
SnET2	Purlytin	Cutaneous metastatic breast cancer, basal-cell carcinoma, Kaposi's sarcoma, prostate cancer	664 nm
Boronated protoporphyrin	BOPP	Brain tumours	630 nm
HPPH	Photochlor	Basal-cell carcinoma	665 nm
Lutetium texaphyrin	Lutex	Cervical, prostate and brain tumours	732 nm
Phthalocyanine-4	Pc 4	Cutaneous/subcutaneous lesions from diverse solid tumour origins	670 nm
Taporfin sodium	Talaporfin	Solid tumours from diverse origins	664 nm

*Indications that are registered in one or more countries (all other indications are in development). 5-ALA, 5-aminolevulinic acid; BPD-MA, benzoporphyrin derivative-monoacid ring A; HPD, haematoporphyrin derivative; HPPH, 2-(1-hexyloxyethyl)-2-devinyl pyropheophorbide-alpha; mTHPC, meta-tetrahydroxyphenylchlorin; SnET2, tin ethyl etiopurpurin.

Fotosensibilizadores (PS) y longitud de onda de activación para terapia fotodinámica [NT]

Respuesta:

El tipo adecuado de intervención para la terapia fotodinámica es "Destrucción". En este caso, la pleura y todo el tumor visible macroscópicamente fueron resecados. Se utilizó terapia fotodinámica para destruir cualquier resto celular microscópico del tumor. Debe asignarse un único código de la ICD-10-PCS para cada zona anatómica tratada. Asigne los siguientes códigos de procedimiento para la terapia fotodinámica:

0B5S0ZZ Destrucción de diafragma izquierdo, abordaje abierto

025N0ZZ Destrucción de pericardio, abordaje abierto

0B5P0ZZ Destrucción de pleura izquierda, abordaje abierto

Pregunta:

La paciente es una mujer de 30 años con historia conocida de epilepsia temporal derecha. El electroencefalograma demostró un foco temporal anterior derecho. Fue seleccionada para someterse a lobectomía temporal derecha. El cirujano realizó una amigdalohipocampectomía. ¿Cómo debe ser codificado este procedimiento?

Respuesta:

Asigne el siguiente código de la ICD-10-PCS:

00B70ZZ Escisión de hemisferio cerebral, abordaje abierto, ya que solo se escindió parte del lóbulo temporal (porción del hemisferio cerebral)

La región corporal de la ICD-10-PCS dirige al codificador a usar "hemisferio cerebral" para el lóbulo temporal.

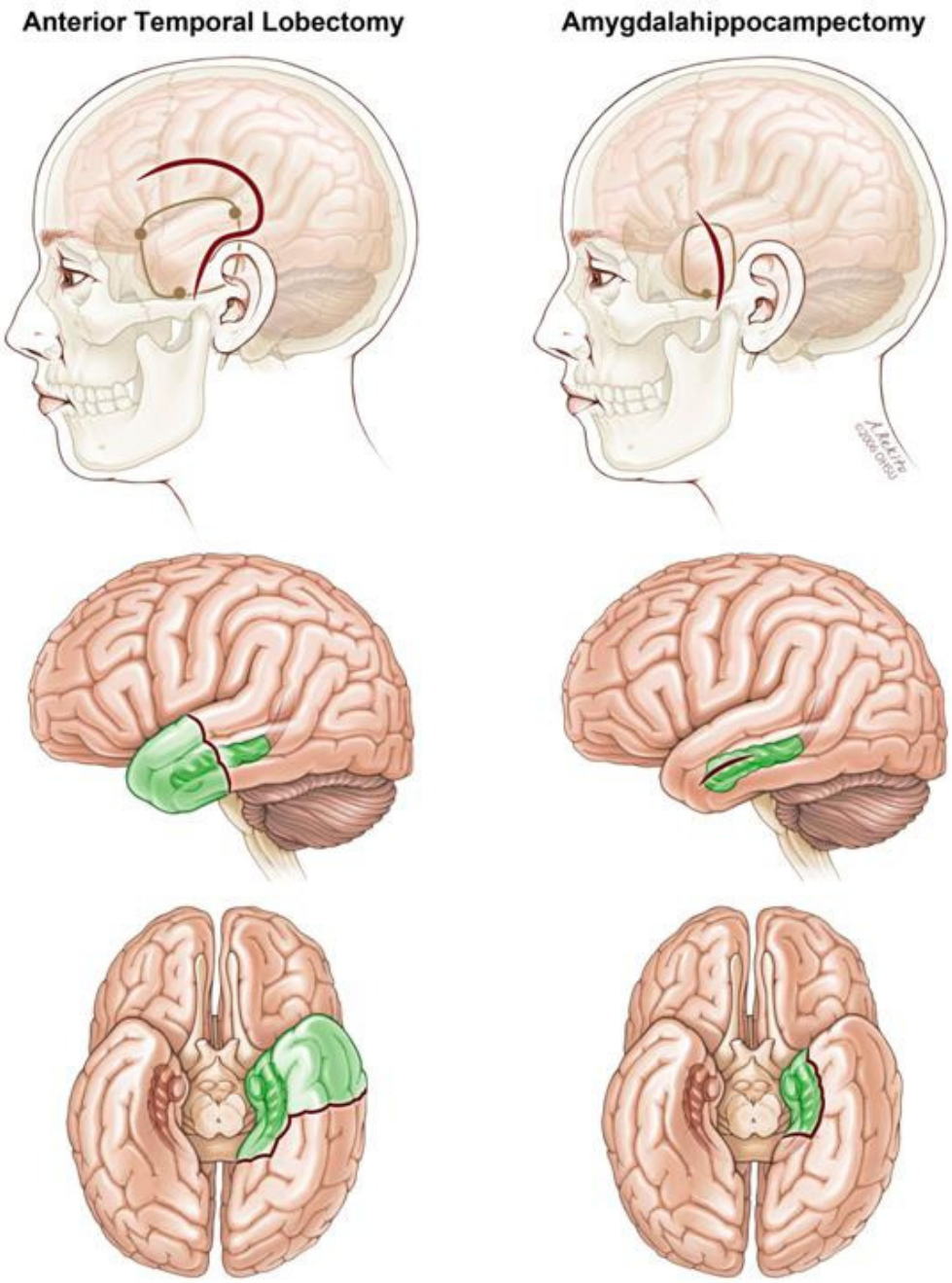

Comparación entre lobectomía temporal anterior y amigdalohipocampectomía.
Ambos procedimientos tendrían el mismo código en la ICD-10-PCS [NT]

Pregunta:

El paciente se presenta con úlcera no curada de dedo gordo derecho debido a enfermedad vascular periférica grave. Fue sometido a bypass de la arteria femoral común a la tibial posterior derecha usando un injerto vascular Propaten® (*) así como un manguito venoso de safena mayor distal. El cirujano hizo una incisión en la ingle, disecando por debajo de las capas musculares e identificando las arterias femoral común y tibial posterior. Hizo luego una anastomosis terminolateral con el extremo biselado del injerto. Se recolectó un segmento corto de vena safena mayor usando una incisión separada justo por debajo de la rodilla que fue cosido como manguito venoso usando sutura de Prolene®. ¿Cuál es el valor correcto de dispositivo? ¿Se necesitan dos códigos, uno para el injerto venoso de safena mayor y otro para el injerto sintético?

Respuesta:

Asigne los siguientes códigos de la ICD-10-PCS:

041K0JN Bypass de arteria femoral derecha a arteria tibial posterior con sustituto sintético, abordaje abierto, para el bypass usando injerto vascular Propaten®

04UR07Z Suplemento de arteria tibial posterior con sustituto de tejido autólogo, abordaje abierto, para el procedimiento de "manguito venoso" para aumentar la arteria tibial posterior en el extremo distal del bypass

06BP0ZZ Escisión de vena safena mayor derecha, abordaje abierto, para la recolección de vena safena

El manguito venoso de vena safena mayor se usó para reforzar el injerto y se codifica con el tipo de intervención "Suplemento". En la ICD-10-PCS "Suplemento" se define como colocar un dispositivo que refuerza o aumenta una parte corporal.

(*) La Prótesis Vascular GORE PROPATEN® es un tubo a base de PTFE (politetrafluoroetileno, más conocido como Teflon®) y reforzado con una lámina externa de PTFE expandido. La superficie interna de la prótesis está recubierta de moléculas de heparina de bajo peso molecular y de origen porcino que ayuda a prevenir complicaciones posteriores.

Pregunta:

Un paciente se presenta con un tumor en la zona derecha de la base de la lengua extendiéndose a la línea media y a la pared faríngea lateral. Se insertó un endoscopio, se expuso el tumor de la base de la lengua y se realizaron biopsias a través del endoscopio. No hay valor de abordaje para "apertura natural o artificial endoscópica" en la tabla 0CB de la ICD-10-PCS que corresponde al valor de parte corporal "Lengua". ¿Cuál es el código correcto de la ICD-10-PCS para una biopsia endoscópica de la base de la lengua?

Respuesta:

Asigne el siguiente código de la ICD-10-PCS:

0CBM8ZX Escisión de faringe, vía natural o apertura artificial endoscópica, diagnóstica

Anatómicamente la base de la lengua se considera parte de la orofaringe. En la ICD-10-PCS el codificador es dirigido a la "faringe" cuando se refiere al valor de la parte corporal bajo "orofaringe". Por tanto, la parte corporal correcta para la "base de la lengua" es "faringe".

Pregunta:

Un paciente diagnosticado de sialolitiasis de glándula submandibular izquierda con obstrucción intermitente se presenta para sialoendoscopia con extracción de cálculo salival. Se colocó un sialoendoscopio dentro del conducto submandibular. Se avanzó el endoscopio hacia la bifurcación de la glándula submandibular y se usó una cesta para recuperar el cálculo. ¿Cuál es el abordaje correcto para la sialoendoscopia con recuperación de cálculo?

Respuesta:

La ICD-10-PCS no proporciona un valor de abordaje específico para procedimientos endoscópicos de glándulas salivales. El abordaje percutáneo es el equivalente más cercano. Asigne el siguiente código de la ICD-10-PCS:

0CCH3ZZ Extirpación de sustancia de la glándula submaxilar izquierda, abordaje percutáneo, para la extracción de cálculo de la glándula submandibular

Pregunta:

Un paciente con anemia por carencia de hierro, que estuvo en tratamiento de larga duración con aspirina debido a historia de ictus, es some4tido a capsuloendoscopia para determinar el origen del sangrado. Durante el procedimiento, el paciente se tragó la cápsula y se completó el examen de todo el intestino delgado. ¿Cuál es el código de procedimiento adecuado de la ICD-10-PCS para la capsuloendoscopia?

Respuesta:

Asigne el siguiente código de la ICD-10-PCS:

0DJ07ZZ Inspección de tracto intestinal superior, vía natural o apertura artificial, para la capsuloendoscopia

La capsuloendoscopia es un procedimiento en el que el paciente traga una cápsula con una cámara sin cable. La cápsula viaja a través del aparato digestivo y toma fotografías a medida que se mueve por el cuerpo. Las fotos se transmiten a una pequeña caja que el paciente porta como un cinturón. Las fotos son vistas por el médico que puede determinar si hay alguna patología en el tracto gastrointestinal.

Pregunta:

Un hombre con glaucoma en el ojo derecho mal controlado se presenta para trabeculoplastia con láser para ayudar a disminuir la presión intraocular. El láser use usó durante 0.1 segundos en los 360 grados de la malla trabecular sin problemas. ¿Cuál es el tipo de operación para este procedimiento?. Además, ¿cuál es el valor correcto de abordaje para este procedimiento: externo o percutáneo?

Respuesta:

Asigne el siguiente código de la ICD-10-PCS:

08923ZZ Drenaje de la cama anterior derecha, abordaje percutáneo, para la trabeculectomía con láser.

Durante la intervención, se usa un láser para tratar el drenaje del ángulo del ojo. El objetivo quirúrgico de la trabeculectomía con láser es abrir la malla trabecular en el ojo, que permite al humor acuoso fluir más libremente y disminuir la presión intraocular.

La cámara anterior no es una región corporal externa, se debe ir a través de la córnea para llegar a la cámara anterior ya que es el espacio lleno de fluido tras la córnea. Por tanto, el abordaje quirúrgico es "Percutáneo"

Pregunta:

El paciente tuvo una intervención debido a reflujo gastroesofágico sintomático y hernia hiatal. El cirujano penetró en la cavidad pleural vía toracotomía y se identificó una hernia hiatal grande combinada por deslizamiento y paraesofágica. Se redujo el fundus dentro del abdomen y se colocaron suturas. La unión esofagogástrica no pudo reducirse por debajo del hiato diafragmático sin una tensión inadecuada. Se realizó una gastroplastia de alargamiento esofágico de Collis en combinación con una funduplicatura de Nissen. La gastroplastia alargó el tubo esofágico en 5 cm y se hizo una funduplicatura de 3 cm que se aseguró al tubo. Se redujo la funduplicatura por debajo del diafragma y permaneció sin tensión. Se aseguró por debajo de la superficie del diafragma con sutura. Las suturas se pasaron a través del diafragma alrededor de la circunferencia del hiato y las suturas crurales posteriores se anudaron. ¿Se debería codificar la reparación de la hernia por separado o es inherente al alargamiento y la funduplicatura? ¿Cuáles son los códigos de procedimiento de la ICD-10-PCS?

Respuesta:

La Gastroplastia de Collis se realiza para alargar la unión gastroesofágica cuando el esófago es demasiado corto para realizar una funduplicatura sin tensión. La reparación de la hernia incluye la reparación del diafragma y no es inherente a la funduplicatura con Gastroplastia de Collis. Asigne los siguientes códigos de la ICD-10-PCS:

0DV40ZZ Restricción de la unión gastroesofágica, abordaje abierto, para la funduplicatura de Nissen

0DX60Z5 Transferencia de estómago a esófago, abordaje abierto, para el alargamiento del esófago usando estómago (Gastroplastia de Collis)

0BQR0ZZ Reparación de diafragma derecho, abordaje abierto, para la reparación de hernia de hiato

0BQS0ZZ Reparación de diafragma izquierdo, abordaje abierto, para la reparación de hernia de hiato

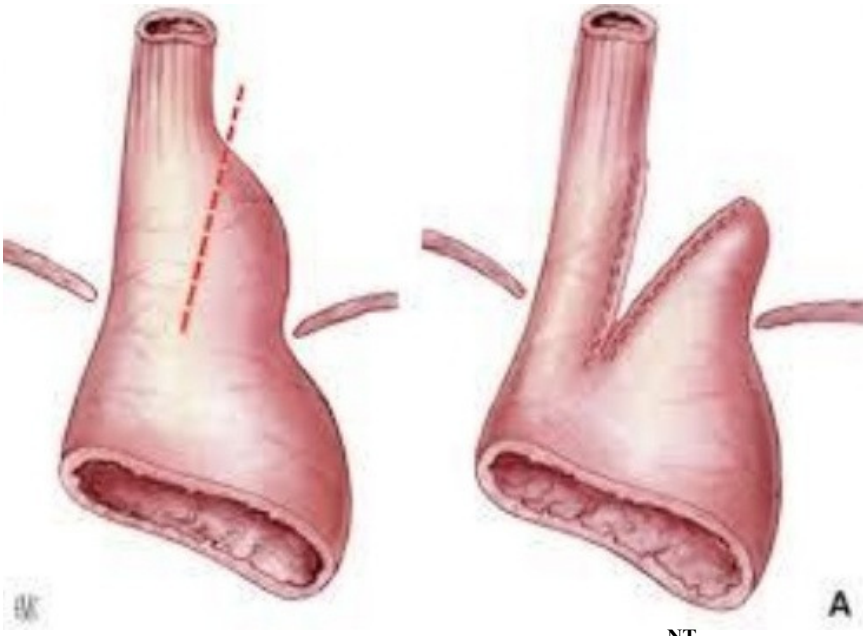

Gastroplastia de Collis para alargar el esófago **NT**

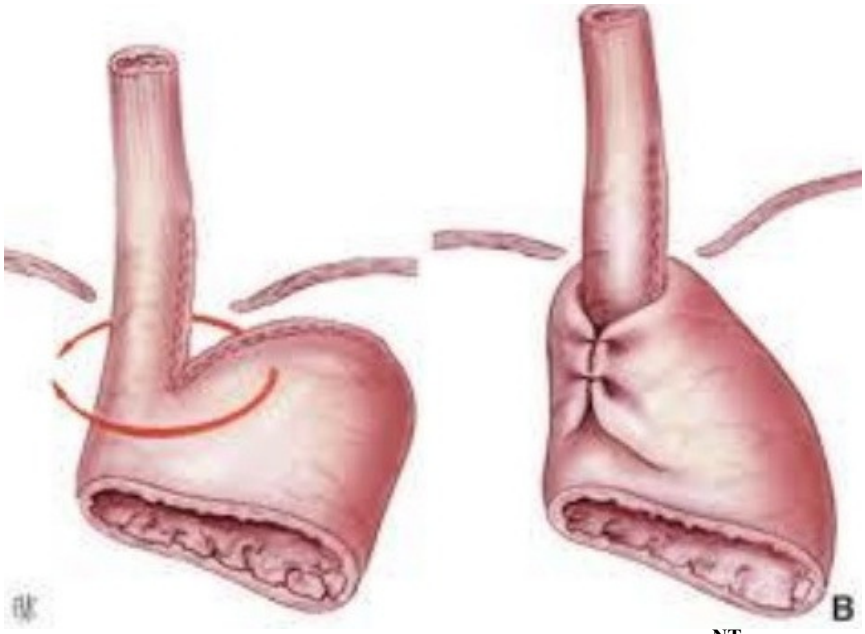

Funduplicatura de Nissen tras l Gastroplastia de Collis **NT**

Pregunta:

Un paciente de 25 años se presenta con síndrome de desfiladero torácico neurogénico de lado derecho para reparación. El paciente fue sometido a resección de la primera costilla con neurolisis del plexo braquial y división del tendón de músculo pectoral menor para liberación completa del plexo braquial. ¿Recoge la liberación el plexo braquial todos los componentes del procedimiento, o se debe informar cada procedimiento por separado?

Respuesta:

La resección de la costilla, neurolisis del plexo braquial y división del tendón del pectoral menor se realizaron con el fin de liberar el plexo braquial. Por tanto, solo debe informarse la liberación ya que los otros procedimientos se consideran inherentes a la liberación. Asigne el siguiente código de la ICD-10-PCS:

01N30ZZ Liberación del plexo braquial, abordaje abierto, para la liberación del plexo braquial

Pregunta:

Un paciente con tetralogía de Fallot se presenta para su reparación. Durante el procedimiento, se resecó la porción anterior del pericardio y tratado con glutaraldehído. Tras la reparación, el lugar de la arteriotomía pulmonar se cerró con un parche pericárdico autólogo para ampliar la arteria pulmonar común y la arteria pulmonar izquierda. Se cerró la infundibulectomía con parche autólogo pericárdico para ampliar el área con sutura continua de Prolene®.

¿Debería codificarse la escisión pericárdica por separado?. Igualmente ¿debería codificarse por separado el cierre con parche pericárdico?. Si es así, ¿cuál es el tipo de intervención correcto?

Respuesta:

Cuando se obtiene un injerto autólogo de la zona del procedimiento, (por ejemplo, injerto óseo obtenido de la zona operatoria durante un procedimiento de fusión) el tejido recolectado no se codifica generalmente por separado. Por tanto, no asigne un código separado para la escisión de pericardio. El tipo de intervención "Suplemento" se asigna para el aumento del tronco de la arteria pulmonar tal como se indica en el informe operatorio. Asigne los códigos de la ICD-10-PCS como siguen:

02UR07Z Suplemento de arteria pulmonar izquierda con sustituto de tejido autólogo, abordaje abierto

02UP07Z Suplemento de tronco pulmonar con sustituto de tejido autólogo, abordaje abierto

Pregunta:

Un paciente con enfermedad de la válvula mitral es sometido a reparación quirúrgica. La valva anterior de la válvula mitral estaba completamente calcificada a nivel de las estructuras cordales y del músculo papilar visto desde el ventrículo izquierdo. El cirujano realizó la descalcificación de la valva anterior para reparar la enfermedad de la válvula mitral. ¿Cuál es el tipo de intervención correcto cuando se realiza una descalcificación para reparar la válvula mitral?

Respuesta:

En este caso, la "descalcificación" fue el único procedimiento realizado para reparar la válvula mitral y la retirada de materia sólida es coherente con el tipo de intervención "Extirpación". Asigne el siguiente código de la ICD-10-PCS:

02CG0ZZ Extirpación de materia de la válvula mitral, abordaje abierto, para la descalcificación de la válvula mitral.

Hay varios métodos que pueden usarse para reparar las válvulas cardiacas dañadas, tales como valvuloplastia, descalcificación, reorganización, parche, etc. La descalcificación implica retirar los depósitos de calcio de las valvas. Una vez retirado el calcio, aumenta la flexibilidad del tejido de las mismas, las valvas pueden cerrar adecuadamente y mejora la válvula cardiaca.

Pregunta:

Un paciente con sustitución previa de raíz aórtica con conducto valvulado, se presenta con calcificación alrededor de toda la aorta ascendente extendiéndose por debajo del ventrículo, la arteria pulmonar y el pericardio. Durante la intervención para sustituir la válvula, además de sustituir la aorta ascendente con un injerto Hemashield® y un bypass coronario, el calcio se extirpó completamente por debajo del nivel de tracto de salida ventricular izquierdo. ¿Se asigna un código, por separado de la ICD-10-PCS para la escisión del calcio en la aorta, anterior a la colocación del injerto de aorta ascendente?

Respuesta:

A diferencia del caso anterior, en el que la "descalcificación" fue el único procedimiento definitivo realizado para reparar la válvula mitral, en este caso, ña escisión del calcio es preparatoria para una posterior intervención y no debe ser codificada por separado.

Pregunta:

Un paciente con fístula arteriovenosa pulmonar se presenta para embolización de lesiones del lóbulo medio derecho. Se desplegaron espirales Tornado® en la arteria pulmonar derecha que penetraron en una rama de la fistula arteriovenosa. La imagen postembolización mostró una oclusión completa de la fistula AV dentro de la región el lóbulo pulmonar medio derecho. ¿Cuál es la parte corporal adecuada para la oclusión de la arteria pulmonar derecha?. La tabla 02L no incluye una zona corporal para la arteria pulmonar aunque sea un gran vaso.

Respuesta:

El procedimiento ocluye tanto la arteria como la vena pulmonar, pero la tabla de la ICD-10-PCS no proporciona actualmente el valor de zona corporal "arteria pulmonar derecha" bajo el tipo de intervención "Oclusión". Puesto que no hay valor de zona corporal para la arteria pulmonar derecha, debe codificarse la oclusión de la vena pulmonar. Asigne el siguiente código de la ICD-10-PCS:

02LS3DZ Oclusión de vena pulmonar derecha con dispositivo intraluminal, abordaje percutáneo.





Espirales de embolización Tornado® de Cook Medical NT

Pregunta:

Un paciente con estenosis aórtica sintomática es sometido a sustitución valvular con una ampliación de la raíz usando una válvula bioprotésica y un injerto Hemashield®. Durante la intervención, se realizó una aortotomía, se extirparon las valvas calcificadas y se desbridó completamente el annulus. Se necesitó un parche de injerto así como una ampliación de la raíz. Por o tanto, se suturó un parche de injerto Hemashield® en su lugar. Se colocaron suturas subannulares y recolocó una válvula pericárdica en su lugar. Se cerró la aortotomía usando un parche Hemashield®. ¿Se asigna un código separado para la ampliación de la raíz aórtica con parche de injerto cuando se realiza una sustitución de válvula aórtica?

Respuesta:

Codifique por separado la ampliación de la raíz aórtica realizada antes de la sustitución valvular. Asigne el siguiente código de la ICD-10-PCS:

02UW0JZ Suplemento en aorta torácica, sustituto sintético, para la ampliación de la raíz aórtica con parche de injerto Hemashield®

Pregunta:

Una paciente de 40 años en estado de mastectomía bilateral se presenta para eliminación de colgajo miocutáneo transverso de recto abdominal (TRAM) debido a colgajo libre bilateral no viable. En la intervención, se realizó la retirada del colgajo libre TRAM izquierdo. En el lado derecho la porción inferior no viable del injerto libre fue extirpada. ¿Cómo debe codificarse la eliminación del colgajo libre TRAM bilateral?

Respuesta:

La mama es el lugar del procedimiento, por lo que la parte corporal de la ICD-10-PCS son las mamas derecha e izquierda. Asigne los siguientes códigos de la ICD-10-PCS:

0HPT07Z Retirada de sustituto de tejido autólogo de la mama derecha, abordaje abierto

0HPU07Z Retirada de sustituto de tejido autólogo de la mama derecha, abordaje abierto

Pregunta:

Un paciente con hidronefrosis es sometido a cambio de endoprótesis ureteral. Se insertó un endoscopio en la vejiga. Se pasó una guía y se extrajo la endoprótesis ureteral derecha. Se pasó un catéter y se realizó una pielografía retrógrada. La endoprótesis ureteral se pasó sobre la guía y se comprobó mediante radioscopia y cistoscopia. ¿Cuál es el tipo de intervención para el cambio de endoprótesis ureteral?

Respuesta:

El objetivo de la colocación de la endoprótesis es continuar la expansión del uréter. El tipo de intervención adecuado es "Dilatación". Asigne los siguientes códigos de la ICD-10-PCS:

0T998DZ Retirada de dispositivo intraluminal del uréter, por vía natural o apertura artificial endoscópica

0T767DZ Dilatación de uréter derecho con dispositivo intraluminal, por vía natural o apertura artificial

"Cambio" no es un tipo correcto de intervención ya que el objetivo del procedimiento es dilatar el uréter más que cambiar el dispositivo.

Pregunta:

El paciente es ingresado para retirada de todos los componentes de una prótesis de pepe inflable multi-componente con desbridamiento de tejido infectado. Se extrajo la bomba mediante una incisión penoescrotal realizada previamente. Los cilindros de extrajeron por corporotomías derecha e izquierda. El reservorio de la región inguinal izquierda. La corporotomía derecha se extendió y se colocó en el cuerpo un implante de pene maleable. ¿Cuáles son los códigos de procedimientos para esta intervención?

Respuesta:

Asigne los siguientes códigos de la ICD-10-PCS:

0VPS0JZ Extracción de sustituto sintético de pepe, abordaje abierto, para la retirada de la prótesis de pene inflable multi-componente

0VUS0JZ Suplemento de pene con sustituto sintético, abordaje abierto, para la inserción del nuevo implante de pene maleable

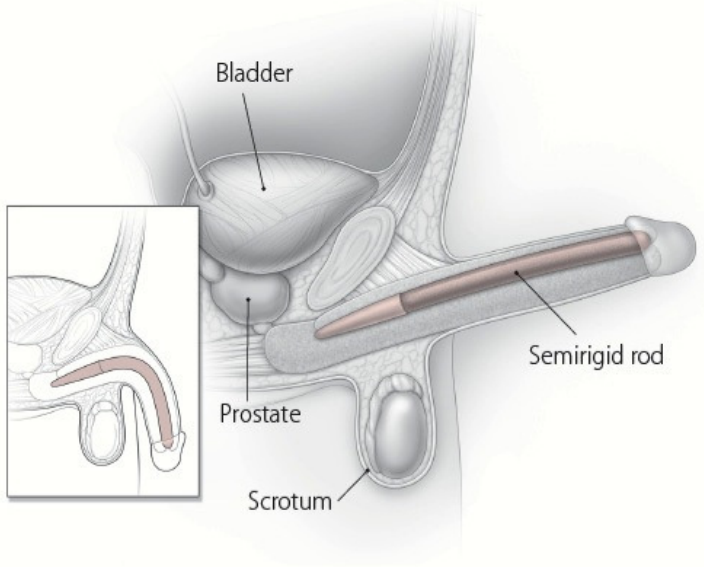

Prótesis de pene maleable [NT]

Pregunta:

El paciente es un hombre de 25 años involucrado en un accidente de automóvil a alta velocidad. Se presenta en el servicio de urgencias y es ingresado con un hematoma subdural derecho agudo con compresión de cerebro y cambio evidente de la línea media hacia la izquierda con hernia. Fue sometido a craniectomía descompresiva parietal frontotemporal derecha, evacuación de hematoma subdural agudo, trépano frontal izquierdo y colocación de monitor de presión intracraneal. Se extrajo una porción de cráneo para permitir alojar el cerebro inflamado. El colgajo de hueso fue congelado y guardado en el banco de huesos. ¿Cómo debe codificarse la retirada y almacenamiento del colgajo óseo? ¿Cuáles son los códigos de la ICD-10-PCD correctos para esta intervención?

Respuesta:

El objetivo de la craniectomía descompresiva es aliviar la presión del cerebro. Por tanto el tipo de operación correcto es "Liberación". Asigne los siguientes códigos de la ICD-10-PCS:

00N00ZZ Liberación de cerebro, abordaje abierto, para la craniectomía parietal descompresiva

00C40ZZ Extirpación de sustancia del espacio subdural, abordaje abierto, para la evacuación del hematoma

4A103BD Monitorización de presión intracraneal, abordaje abierto

La criopreservación y almacenamiento del colgajo óseo en el banco de huesos es parte integral de la intervención y no se codifica por separado.

Pregunta:

El paciente fue encontrado comatoso tras un incidente de asfixia. Se ingresó y la exploración reveló un gran hematoma frontotemporal izquierdo y un aneurisma de la arteria cerebral media izquierda. En la intervención la zona cerebral frontotemporoparietal izquierda estaba intensamente inflamada. El cirujano realizó una craniectomía descompresiva frontotemporoparietal, colocación de clips en el aneurisma de la arteria cerebral media, evacuación del hematoma frontotemporal, duroplastia y colocación del colgajo óseo en la pared abdominal. ¿Cómo se captura en la ICD-10-PCS el almacenamiento del colgajo óseo en el subcutáneo de la pared abdominal? Además, ¿cómo se codifica poner clips en la arteria cerebral media? La entrada del Índice bajo "Clipping" (no existente en la traducción de la CIE-10-ES[NT]) dirige a "véase Restricción"

Respuesta:

De acuerdo a la descripción operatoria, el cirujano ocluyó totalmente el vaso colocando el clip en la luz para cortar completamente el suministro de sangre en lugar de colocar el clip en el lateral del vaso para cerrar solo la porción aneurismática. Aunque el Índice de la ICD-10-PCS dirige a ver Restricción, bajo "clipping", la finalidad de la intervención es cortar completamente el flujo sanguíneo. Por tanto el tipo de operación correcto es "Oclusión". La extracción y colocación del colgajo óseo en la pared abdominal se codifica como "Reposición". Esto es coherente con la definición, mover temporalmente parte del cráneo a una localización adecuada (pared abdominal). Asigne los siguientes códigos de la ICD-10-PCS para la colocación de clips en la arteria cerebral media y el almacenamiento del colgajo óseo en la pared abdominal:

03LG0CZ Oclusión de arteria intracraneal con dispositivo extraluminal, abordaje abierto, para la colocación de clips en la arteria cerebral media

0NS00ZZ Reposición de cráneo, abordaje abierto, para el almacenamiento del colgajo óseo en la pared abdominal

Pregunta:

El paciente tiene una amplia historia de obesidad mórbida y se presenta para tratamiento quirúrgico. Es sometido a derivación biliopancreática laparoscópica con interrupción duodenal y gastrectomía vertical tubular. ¿Cómo debe codificarse con la ICD-10-PCS?

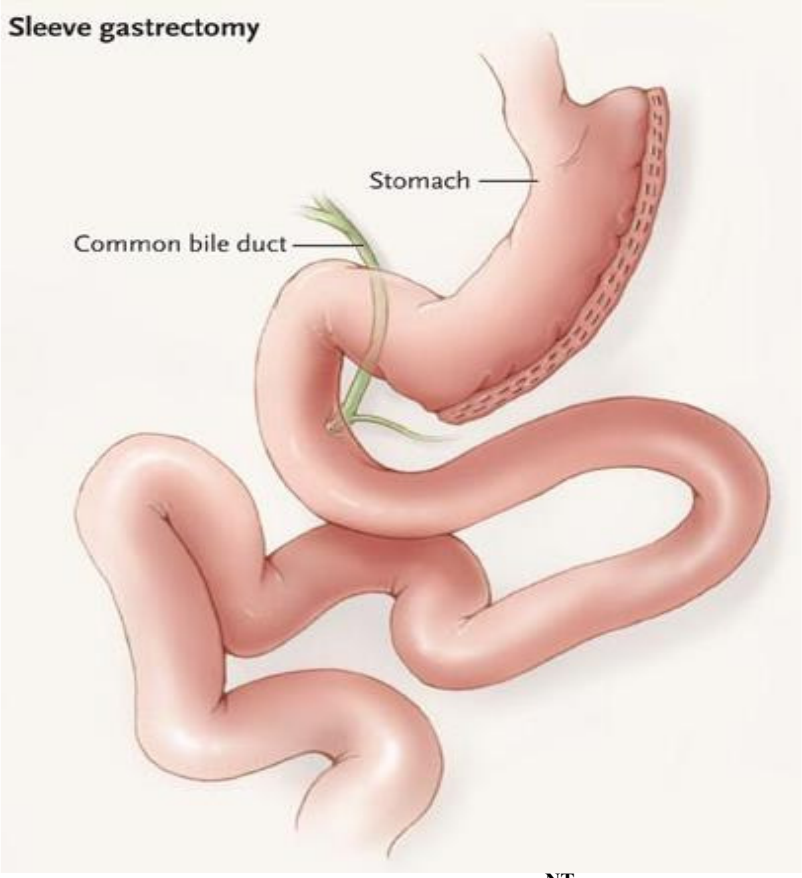

Gastrectomía vertical tubular [NT]

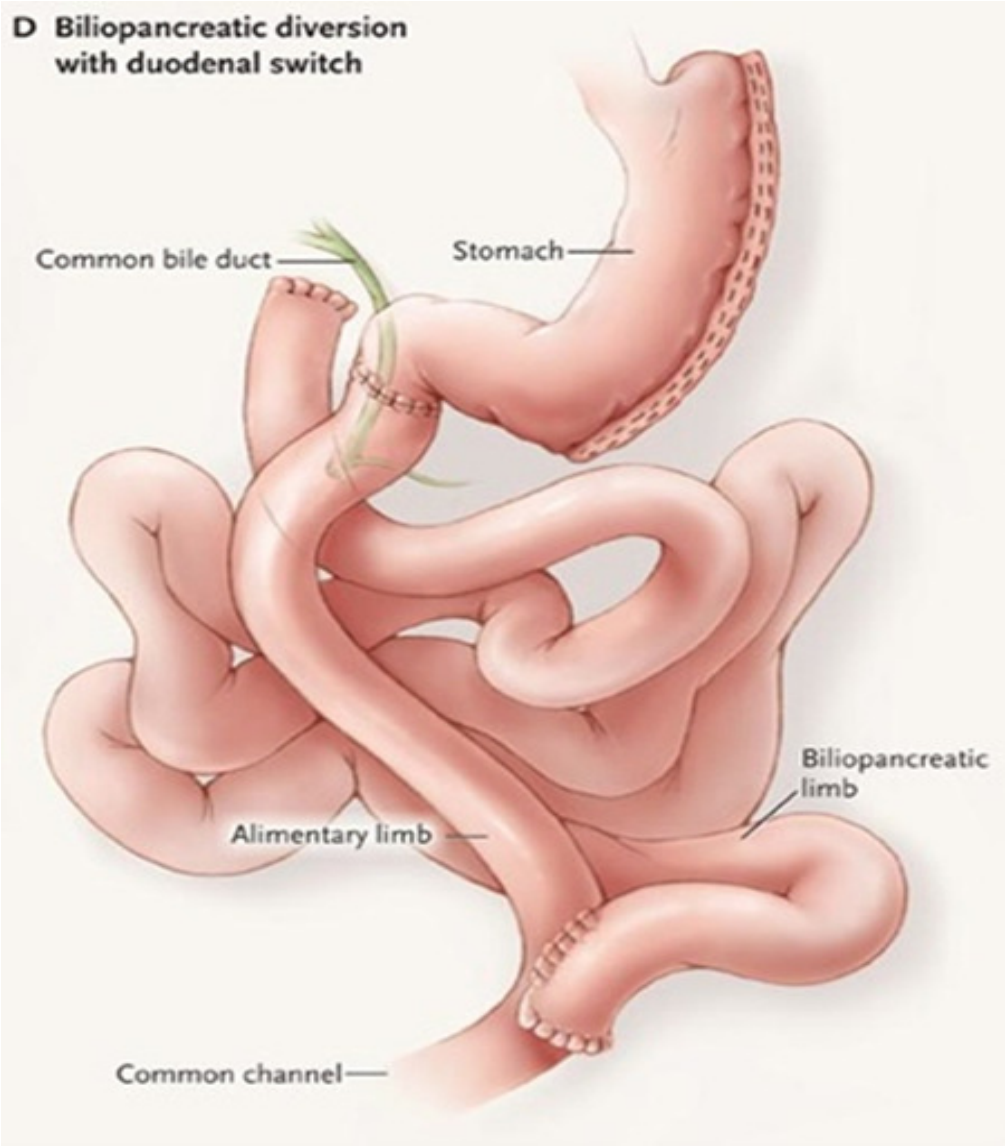

Derivación biliopancreática con interrupción duodenal [NT]

Respuesta:

Esta intervención tiene dos partes. En la primera, se reduce el volumen del estómago dividiéndolo verticalmente y extirpando aproximadamente el 85% del mismo. Los nervios del estómago y del píloro están intactos y el estómago es funcional. El estómago restante tiene forma de banana y tiene menor capacidad. En la segunda parte, los jugos digestivos y los jugos biliares y pancreáticos son redirigidos (derivados) desde el duodeno al ileon, minimizando la absorción de calorías. Asigne los siguientes códigos de la ICD-10-PCS:

0DB64Z3 Escisión de estómago, abordaje endoscópico percutáneo, vertical, Lara la gastrectomía vertical tubular

0D194ZB Derivación de duodeno a ileon, abordaje endoscópico percutáneo, para la derivación biliopancreática con interrupción duodenal

Pregunta:

El paciente se presenta para corrección quirúrgica de displasia congénita de la cadera izquierda. El cirujano realiza una osteotomía periacetabular izquierda. Durante la operación se llevaron a cabo incisiones para liberar el acetábulo de la pelvis y el acetábulo fue reposicionado. La parte delantera de la articulación de la cadera se incidió para exponer la cadera y la pelvis circundante. Se uso guiado por radioscopia para confirmar la orientación correcta de la cuenca. El acetábulo es luego fijado en la nueva posición con tornillos. ¿Cuáles son loas códigos de procedimiento para esta cirugía?

Respuesta:

La "osteotomía periacetabular" implica el corte del hueso alrededor del acetábulo y el reposicionamiento de la articulación de la cadera. El objetivo quirúrgico es cortar y remodelar el hueso alrededor del acetábulo para que cubra la cabeza femoral. Los tipos de intervención son "División" y "Reposición". Se asigna "División" a fin de distinguir que el reposicionamiento de la articulación de la camerano es una parte integrante de la división del hueso. Asigne los siguientes códigos de la ICD-10-PCS:

0Q830ZZ División de hueso pélvico izquierdo, abordaje abierto, para las osteotomías

0SSB04Z Reposición de la articulación de cadera izquierda con dispositivo de fijación interno, abordaje abierto, para la fijación interna a fin de corregir la posición de la articulación de la cadera

Pregunta:

El paciente, que desarrolló un fallo respiratorio hipóxico agudo y shock séptico, es sometido a colocación de una vía arterial. La descripción operatoria indica que se accedió a la arteria superior usando guía con ecografía, el catéter fue introducido y se suturó en su lugar. ¿Cuál es la asignación de código de la ICD-10-PCS correcta para la colocación de un catéter arterial?

Respuesta:

Para centros que quieren seguir esta información, asigne el siguiente código de la ICD-10-PCS, si se desea:

03HY32Z Inserción de dispositivo de monitorización en arteria superior, abordaje percutáneo, para la inserción de catéter arterial

La cateterización arterial debería codificarse como: Inserción de dispositivo de monitorización, usando abordaje percutáneo y el valor de la parte corporal adecuado basado en la posición de la punta del catéter documentada. Si la punta del catéter no está documentada, el valor de la parte corporal por defecto es arteria superior. A pesar de que la inserción del dispositivo de monitorización esté codificada, no necesita que se codifique la monitorización continua. Los catéteres arteriales son normalmente insertados para monitorización hemodinámica continua durante la cirugía y para monitorizar pacientes en unidades de cuidados intensivos.

Las vías arteriales pueden colocarse en varias arterias (ej: radial, cubital, braquial, axilar, tibial posterior, femoral y dorsal del pie). La canulación arterial proporciona un acceso fácil a tomas de muestras repetidas de sangre, análisis de gases en sangre y puede así mismo conectarse a un monitor externo.

Pregunta:

Un paciente trasladado en estado crítico con catéter arterial colocado estaba conectado a un transductor de presión para monitorización continua de presión sanguínea (sistólica, diastólica, media y pulso). ¿Cuál es la asignación de código de la ICD-10-PCS para la monitorización continua de presión arterial?

Respuesta:

En centros con ingreso no se necesita informar la monitorización continua de la presión arterial. Sin embargo, si se desea, los servicios que quieran capturar la monitorización hemodinámica continua pueden asignar el siguiente código de la ICD-10-PCS:

4A133B1 Monitorización de presión arterial, periférica, abordaje percutáneo, para la monitorización continua de la presión

4A133J1 Monitorización de pulso arterial, periférico, abordaje percutáneo, para la monitorización continua de pulso

Pregunta:

Un niño se presenta en la consulta del pediatra con sibilancias y tos. No tiene historia de asma, bronquitis u oro problema respiratorio. Ambos padres fuman cigarrillos electrónicos en casa. El médico documentó que las sibilancias y la tos eran resultado de la exposición pasiva al humo de los cigarrillos electrónicos. ¿Cómo debe ser codificar la visita a la consulta del pediatra?

Respuesta:

Asigne el código R06.2, Sibilancias, como motivo de la consulta. Asigne lo códigos R05, Tos, y Z77.29, Contacto con y exposición (sospechada) a otras sustancias peligrosas. Puesto que los cigarrillos electrónicos no queman tabaco, no producen humo de tabaco. Sin embargo, mientras el riesgo de exposición puede ser bajo, los vapores del cigarrillo electrónico pueden contener ciertas partículas finas de sustancias que pueden constituir un peligro para la salud.

Pregunta:

Una paciente embarazada de 38 semanas de gestación es ingresada por trabajo activo de parto. Tuvo un parto asistido manualmente de un niño normal. La paciente sufrió una laceración perineal de segundo grado durante el parto que fue reparado. ¿Deberían codificarse tanto el parto asistido como la reparación de la laceración perineal?

Respuesta:

Asigne el código O70.1, Laceración perineal de segundo grado durante el parto, como diagnóstico principal. Deben asignarse los códigos Z3A.38, 38 semanas de gestación de embarazo, y Z37.0; Nacimiento de niño único vivo, para describir las semanas de gestación y el producto del parto.

Asigne los siguientes códigos de procedimiento de la ICD-10-PCS para el parto y la laceración perineal de segundo grado:

10E0XZZ Parto de producto de la concepción, abordaje externo

0KQM0ZZ Reparación de músculo del perineo, abordaje abierto

Siempre que existe un parto asistido, debe ser codificado. La reparación de la laceración perineal se codifica también. Sin embargo si existe instrumentación, tal como ventosa o fórceps para asistir al parto, asigne el código de la ICD-10-PCS que describa el fórceps o la ventosa en lugar del código 10E0XZZ

Pregunta:

Nos aconsejaron asignar un código de "fallo hepático con coma" siempre que se documente "encefalopatía hepática". ¿Es correcto?

Respuesta:

La encefalopatía hepática no es sinónimo de coma hepático. La asignación correcta de código para la encefalopatía hepática dependería de la causa subyacente. Cuando se codifica encefalopatía hepática, es responsabilidad del médico documenta si el paciente tiene o no encefalopatía hepática "con" coma.

La entrada del Índice de Enfermedades de la ICD-10-CM para "Encefalopatía, hepática" indica "véase Fallo, hepático". En la entrada al Índice "Fallo, hepático" no hay subintradas para códigos que describan específicamente el fallo hepático con o sin coma. Para esta afección es por defecto "sin coma".

Asigne el código K72.90, Fallo hepático, no especificado, sin coma, si la única documentación en la historia es "encefalopatía hepática" sin otra especificación posterior.

Aclaración

Diabetes y afecciones asociadas

La AHA Central Office ha recibido varias preguntas pidiendo aclaración sobre lo publicado en el número del Primer Trimestre de 2016 acerca de la diabetes y las afecciones asociadas. Lo publicado está basado en la Normativa Sección I.A.15 que dice: La palabra "con" debería interpretarse con el significado "asociado con" o "debido a" cuando aparece en el título de un código, el Índice Alfabético o en una nota de instrucción de la Lista Tabular. La clasificación presume una relación causal entre las dos afecciones relacionadas por estos términos en el Índice Alfabético o Tabular.

El siguiente ejemplo del Índice Alfabético para el término principal "Diabetes" y el subtérmino "con" demuestra esta relación:

Diabetes, diabético (mellitus) (sacarina) E11.9
con
amiotrofia E11.44
artropatía NEC E11.618
autonómica (poli)neuropatía E11.43
catarata E11.36
articulaciones de Charcot E11.610
enfermedad renal crónica E11.22

El subtérmino "con" en el Índice debería interpretarse como una relación entre diabetes y cualquiera de aquellas afecciones sangradas bajo la palabra "con". La documentación del médico no necesita relacionar entre el diagnóstico de la diabetes y la enfermedad renal crónica para asignar de forma precisa el código E11.22, Diabetes mellitus tipo 2 con enfermedad renal crónica diabética. Esta relación puede asumirse ya que la enfermedad renal crónica se lista bajo el subtérmino "con". Estas afecciones deberían codificarse como relacionadas incluso con la ausencia de que la documentación del médico explicitara una relación entre ellos, a no ser que la documentación indique claramente que las afecciones no están relacionadas y debidas a otra causa subyacente fuera de la diabetes. Para afecciones no específicamente relacionadas con estos términos en la clasificación, la documentación del médico debe relacionar las afecciones a fin de codificarlas como tales".

El presente documento es una traducción de la publicación *Coding Clinic for* **ICD-10-CM** *and* **ICD-10-PCS**, editada por la AHA (American Hospital Association) y por tanto sujeta a copyright.

Así mismo las imágenes, esquemas y explicaciones que se incluyen para una mejor comprensión de los textos, que no vienen en la publicación original, y que son añadidos como "notas del traductor **NT"** pueden estar sujetos en algunos casos a derechos de autor.