Descargado desde www.CodingClinicAdvisor.com

AHA
Coding Clinic ™

for **ICD-10-CM**
and **ICD-10-PCS**

Publicación trimestral de la Central Office on ICD-10-CM/PCS

Volumen 5 **Primer Trimestre**
Número 1 **2018**

Los consejos y asignaciones de códigos contenidos en este ejemplar son vigentes a partir de las altas de 18 de febrero de 2018 (sólo en USA [NT])

En este número

Pregunte al Editor
Aclaraciones
Correcciones

Pregunte al Editor

Pregunta:

¿Cómo se codifica la fractura fisaria de Salter-Harris tipo I del tercer metatarsiano del pie izquierdo? Las instrucciones del Índice y la Lista Tabular son confusas. ¿Son necesarios uno o dos códigos para capturar una fractura fisaria única?

Respuesta:

La fractura fisaria de Salter-Harris se produce a través del cartílago de crecimiento. Este tipo de lesión puede afectar el desarrollo del miembro fracturado. La codificación de una fractura de Salter-Harris tiene preferencia sobre la codificación de una fractura simple por las implicaciones futuras debidas a la afectación del cartílago de crecimiento. Solo es necesario un código para identificar una fractura fisaria única. Asigne el código S99.112-, Fractura fisaria de Salter-Harris de tipo del metatarsiano izquierdo. No asigne un código de la subcategoría S92.33- Fractura del tercer metatarsiano, ya que es más importante capturar la información del hecho de que es una fractura fisaria.

Pregunta:

Una mujer de 66 años con mamografía anormal de la mama izquierda se presenta para localización mediante aguja con guiado, seguido de lumpectomía. El diagnóstico postoperatorio se documentó como "lesión esclerosante radial de mama izquierda". ¿Cómo se codifica la lesión de mama esclerosante radial?

Respuesta:

Puesto que la ICD-10-CM no tiene un único código para la lesión esclerosante radial de la mama, y esta afección puede ser conocida por una variedad de términos, con asignaciones de código únicas, es correcto preguntar al clínico para aclararse sobre un término más específico, para asignar un código adecuado. En ausencia de una documentación más específica, el código por defecto es el N64.89, Otro trastorno especificado de la mama, que está localizado en el Índice de Enfermedades como sigue:

Lesión
- órgano o lugar NCOC – véase Enfermedad, por sitio

Enfermedad
- mama (véase también Enfermedad, mama) N64.9

Trastorno
- mama
--tipo especificado NCOC N64.89

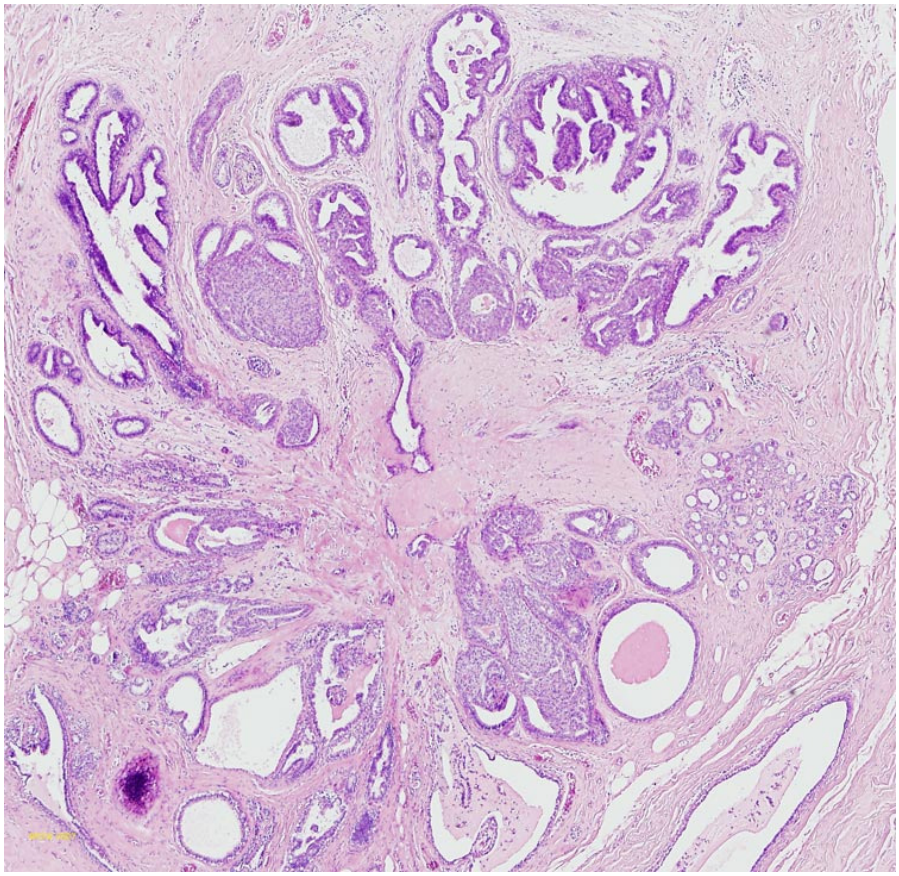

Esclerosis radial de mama **NT**

Pregunta:

Un paciente se presenta con ascitis debido a cirrosis hepática y hepatitis vírica C crónica. El Índice de Enfermedades lleva al código K71.51, Enfermedad hepática tóxica con hepatitis activa crónica y ascitis. Sin embargo no parece correcto ya que el médico no documenta una enfermedad tóxica del hígado. ¿Cuál es la codificación correcta para la ascitis debida tanto a cirrosis hepática como a hepatitis vírica C?

Respuesta:

Asigne los códigos B18.2, Hepatitis vírica C crónica, K74.60, Cirrosis no especificada del hígado, y R18.8, Otra ascitis, para capturar estas afecciones. Aunque la ascitis es debida a la cirrosis y la cirrosis se debe a la hepatitis vírica C (VHC), la ascitis no siempre se presenta con estas afecciones por lo que es correcto comunicar el cuadro cínico completo y asignar un código adicional para la ascitis.

No es correcto asignar el código K71.5, Enfermedad hepática tóxica con hepatitis activa crónica y ascitis, ya que el paciente no tiene una enfermedad tóxica del hígado. Las toxinas tales como drogas, químicos y/o contaminantes pueden causar enfermedad tóxica del hígado. El médico no documenta cirrosis alcohólica, por tanto, el código K70.31, Cirrosis alcohólica del hígado con ascitis, tampoco es correcto.

Aunque las entradas al Índice para estas afecciones pueden ser confusas, una regla básica de codificación es que se necesita una mayor búsqueda/repaso, si el código indexado no identifica la afección correctamente.

Pregunta:

Un paciente se presenta en el Servicio de Urgencias con quemadura dolorosa en el ojo derecho tras ser agredido con spray de pimienta por la policía. El juicio diagnóstico del clínico indica: “efecto tóxico de spray de pimienta”. ¿Cuál es el código de causa externa adecuado que describe el propósito (accidental o intencional)? ¿Cómo debería codificarse este caso?

Respuesta:

Asigne el código T65.891A, Efecto tóxico de otras sustancias especificadas, accidental (no intencional), contacto inicial, para el efecto tóxico del spray de pimienta. Asigne el código Y35.893A, Intervención legal que implica otros medios especificados, sospechoso lesionado, contacto inicial, como diagnóstico secundario para describir la causa externa de la lesión.

El la ICD-10-CM, cuando la intención no está especificada., por defecto es accidental. Los agentes del orden pueden usar spray de pimienta para reducir un sospechoso, no para causar lesión en el ojo. Los efectos físicos de exposición a spray de pimienta pueden incluir ceguera temporal, dolor, hinchazón de la membranas mucosas de los ojos, nariz y garganta, quemadura de la piel, tos, dificultad para respirar e hiperventilación.

Uno de los spray de pimienta homologado por el Ministerio de Sanidad español. Su ingrediente activo es la capsaicina, compuesto derivado de la frutas de las plantas del género Capsicum [NT]

Pregunta:

La paciente tiene una historia de ligadura tubárica con clips Filshie® y espirales Essure® para obstruir las trompas de Falopio a fin de evitar el embarazo. Se presenta ahora por desplazamiento de los dispositivos de oclusión. Los clips y espirales desplazados se encontraron en el mesenterio, peritoneo, superficie posterior del útero y en el fondo de saco. ¿Deberían codificarse como desplazamiento de dispositivos anticonceptivos intrauterinos? ¿Cuál es la asignación de código de diagnóstico para estos dispositivos de oclusión tubárica desplazados?

Respuesta:

Asigne el código T83.428A, Desplazamiento de otros dispositivos protésicos, implantes e injertos del tracto genital, contacto inicial.

No es correcto indicar los espirales y clips como dispositivos anticonceptivos intrauterinos.

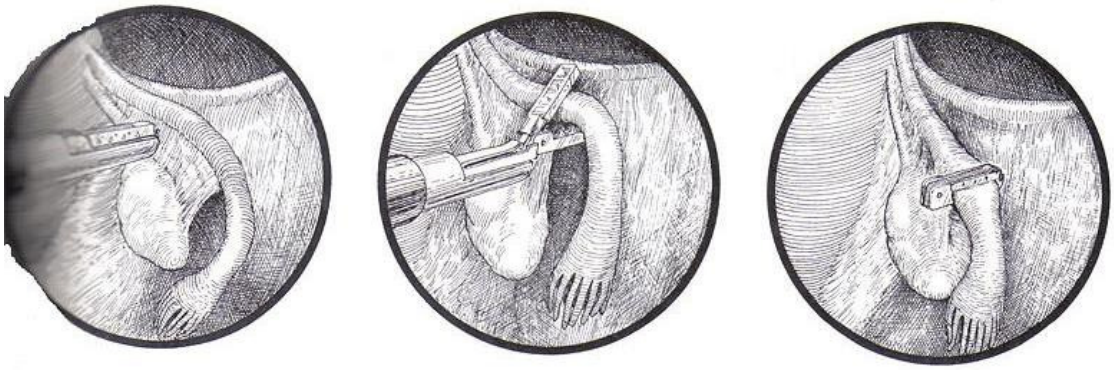

Clip Filshie ® para bloqueo tubárico [NT]

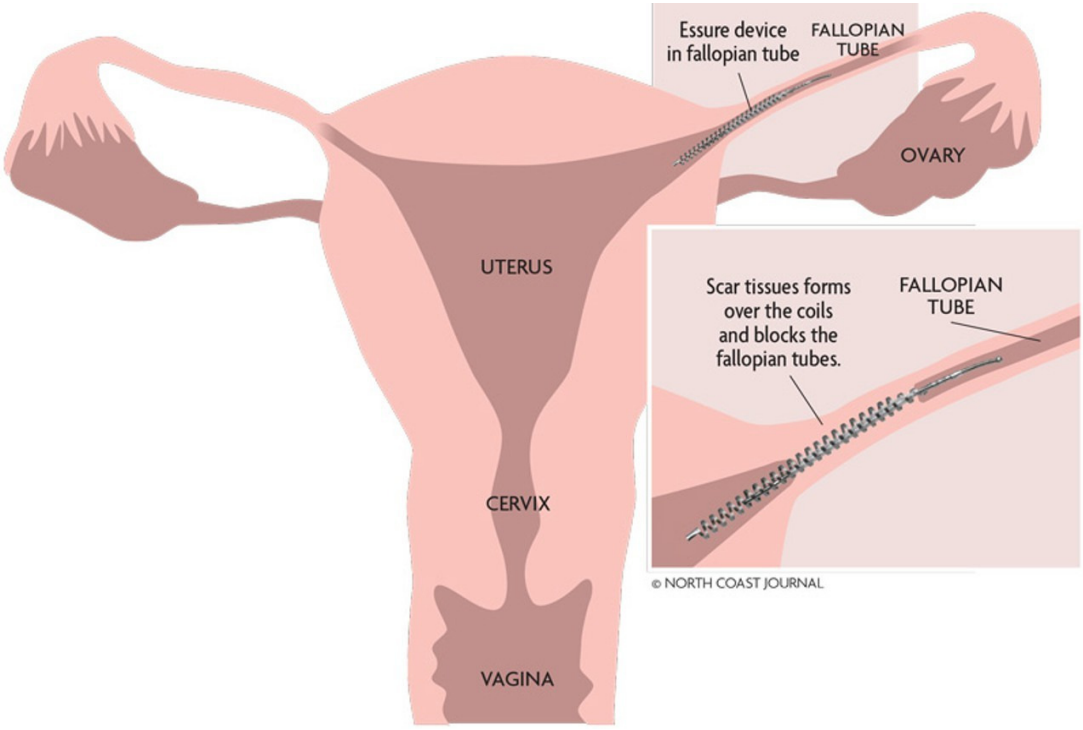

Espiral Essure ® para bloqueo tubárico [NT]

Pregunta:

La entrada actual del Índice para "caspa" dirige al código L21.0, Seborrea capitis. Sin embargo, el código L21.0 tiene un límite de edad pediátrico de 0-17 años. El término médico para caspa "pitiriasis capitis simplex" se lista también en el Índice, que dirige al código L30.5, Pitiriasis alba. El código L30.5 no describe la caspa. ¿Cómo debe codificarse la caspa en un paciente adulto?

Respuesta:

Asigne el código L21.0, Seborrea capitis, para la caspa del paciente adulto. El la ICD-10-CM, "caspa" se indexa específicamente en el código L21.0. La restricción de edad para este código no es una parte oficial de la clasificación ICD-10-CM. Algunas ediciones se usan por pagadores y se llevan a cabo sobre publicaciones de libros de codificación concretos. Sin embargo, no existen instrucciones o normas oficiales (excepto para un número de códigos, ej. índice de masa corporal pediátrica) que diferencian los diagnósticos pediátricos de los de adultos.

Pregunta:

El paciente se presenta para cribaje de cáncer de colon debido a un incremento del riesgo secundario a historia familiar de cáncer de colon. Durante la colonoscopia de cribaje se encontró un pólipo rectal y se extirpó mediante asa caliente. Los hallazgos anatomopatológicos revelaron "pólipo hiperplásico con cambio adenomatoso focal. ¿Se debería asignar el código K62.1, Pólipo rectal o el código D12.8 Neoplasia benigna de recto para un pólipo rectal hiperplásico con cambio adenomatoso focal?

Respuesta:

Asigne el código Z12.11, Contacto para cribaje de neoplasia maligna de colon, como diagnóstico principal. Asigne el código D12.8, Neoplasia benigna de recto, como diagnóstico secundario para el pólipo hiperplásico con cambio adenomatoso focal. El código Z80.0, Historia familiar de neoplasia maligna de órganos digestivos, debe asignarse también. Este es un hallazgo definitivo de un pólipo adenomatoso. Un pólipo mixto debería tratarse clínicamente como un adenoma lo que requiere una vigilancia estricta y seguimiento.

Pregunta:

Durante un procedimiento de descompresión lumbar se hizo una incisión paramedial separada a través de la piel y tejido subcutáneo para recolectar grasa subcutánea para usarse como injerto. Tras la extirpación del ligamentum flavum. Hubo una expansión del saco tecal. El saco tecal expuesto se cubrió con gasa de Surgicel y el injerto de grasa que se había recolectado. ¿Se asignan códigos separados para la recolección de grasa así como la colocación del injerto de grasa en el saco tecal?

Ligamentum flavum, también denominado ligamento amarillo. Es una de una serie de bandas de tejido elástico amarillo (del latín flavum) que se extiende entre las porciones ventrales de las láminas de dos vértebras adyacentes a las cuales está fijada, desde la unión del axis y la tercera vértebra cervical hasta la unión de la quinta vértebra lumbar y el sacro. Contribuyen a mantener o recobrar la posición erecta y sirven para cerrar los espacios entre los arcos[NT]).

Respuesta:

El tipo de intervención "Suplemento" es el adecuado cuando un i9njerto de brasa se usa para reforzar o aumentar una estructura corporal. Asigne los siguientes códigos de la ICD-10-CM:

0JU707Z Suplemento de tejido subcutáneo y fascia de la espalda con sustituto de tejido autólogo, abordaje abierto, para la colocación de injerto de grasa

0JB70ZZ Escisión de de tejido subcutáneo y fascia de la espalda, abordaje abierto, para la recolección de grasa subcutánea mediante una incisión separada en la espalda

Se hizo una incisión separada en la espalda adyacente al lugar quirúrgico de recolección de la grasa, que se aplicó en el lugar operatorio. Por tanto, se asigna un código separado para la recolección. Esto es coherente con la Normativa B3.9 de la ICD-10-ES que indica: "Si un autoinjerto se obtiene de un lugar de procedimiento distinto a fin de completar el objetivo del mismo, se codifica un procedimiento separado".

Pregunta:

¿Están los hospitales autorizados a informar por separado la colocación de proteína ósea morfogenética (BMP) con el código 3E0U0GB, Introducción de proteína ósea recombinante en las articulaciones abordaje abierto, si se usa durante un procedimiento de fusión espinal abierta?

Respuesta:

La información de un código para la colocación de BMP es opcional y los centros pueden codificarlos, si lo desean. Cuando se usa un abordaje abierto, asigne el siguiente código de la ICD10-PCS:

3E0U0GB Introducción de proteína morfogenética recombinante ósea en articulaciones, abordaje abierto

Pregunta:

Un paciente diagnosticado de higroma subdural se presenta con malfuncionamiento de la derivación ventriculoperitoneal. Durante la intervención, se hizo una incisión junto a la clavícula para expone el catéter, que fue ligado a fin de desatar la derivación. ¿Cuál es la asignación correcta de código para la ligadura de la porción del catéter de una derivación ventriculoperitoneal?

Respuesta:

Anatómicamente la clavícula es una parte del tórax y por tanto el lugar del procedimiento es el tronco en lugar del cuello. Asigne el siguiente código de la ICD-10-PCS:

0JWT0JZ Revisión de sustituto sintético en tejido subcutáneo y fascia de tronco, abordaje abierto, para la ligadura del catéter en el tejido subcutáneo cerca de la clavícula.

"Revisión" es el tipo de operación adecuado, y se define como la corrección, en lo posible, de una porción de un dispositivo con mal funcionamiento o la posición de un dispositivo desplazado.

Pregunta:

Antes de la intervención por resección de tumor de glomus yugular, a un paciente se le colocó una barrera DuraGuard entre el cerebelo y el tumor para minimizar el riesgo de pérdida de líquido cefalorraquídeo y de lesión cerebral. En la intervención, se realizó una craniectomía, se abrió la duramadre y se pegó una barrera DuraGuard entre el cerebelo y el complejo nervioso. ¿Cuál es el código correcto de la ICD-10-PCS para la inserción de un a barrera DuraGuard?

Respuesta:

El parche DuraGuard se coloca para mejorar la función de la duramadre, que es la que envuelve el cerebro y contiene el líquido cefalorraquídeo. Por tanto el tipo correcto de intervención es "Suplemento". Esta situación difiere de la indicación publicada en Coding Clinic, Tercer Trimestre de 2015, p.29 (página 30 de la versión traducida [NT]), ya que en este caso el parche DuraGuard se usa con un objetivo separado para aumentar la duramadre, más que como sustancia de barrera de adherencia adjunto al cierre de la herida quirúrgica. Asigne el siguiente código de la ICD-10-PCS:

00U20KZ Suplemento de duramadre con sustituto de tejido no autólogo, abordaje abierto, para la colocación de parche DuraGuard.

Parche DuraGuard de pericardio bovino [NT]

Pregunta:

Una mujer de 69 años a la que previamente se hizo una derivación portosistémica por ascitis refractaria 5 meses antes, se presenta ahora para tratamiento de encefalopatía portosistémica. El cirujano redujo el tamaño de la derivación permanente. Usando un catéter diagnóstico angulado, se canuló el TIPS (catéter portosistémico intrahepático transyugular [NT]) de 10 mm de diámetro existente. El catéter diagnóstico se retiró y cambió por un balón de PTFE recubierto y se insertó una endoprótesis expandible de 4 cm de longitud en la endoprótesis existente estrechando el diámetro de la misma. No estamos seguros de si el tipo de intervención correcta debería ser restricción o revisión para este procedimiento.
¿Cuál es el tipo de intervención adecuado?

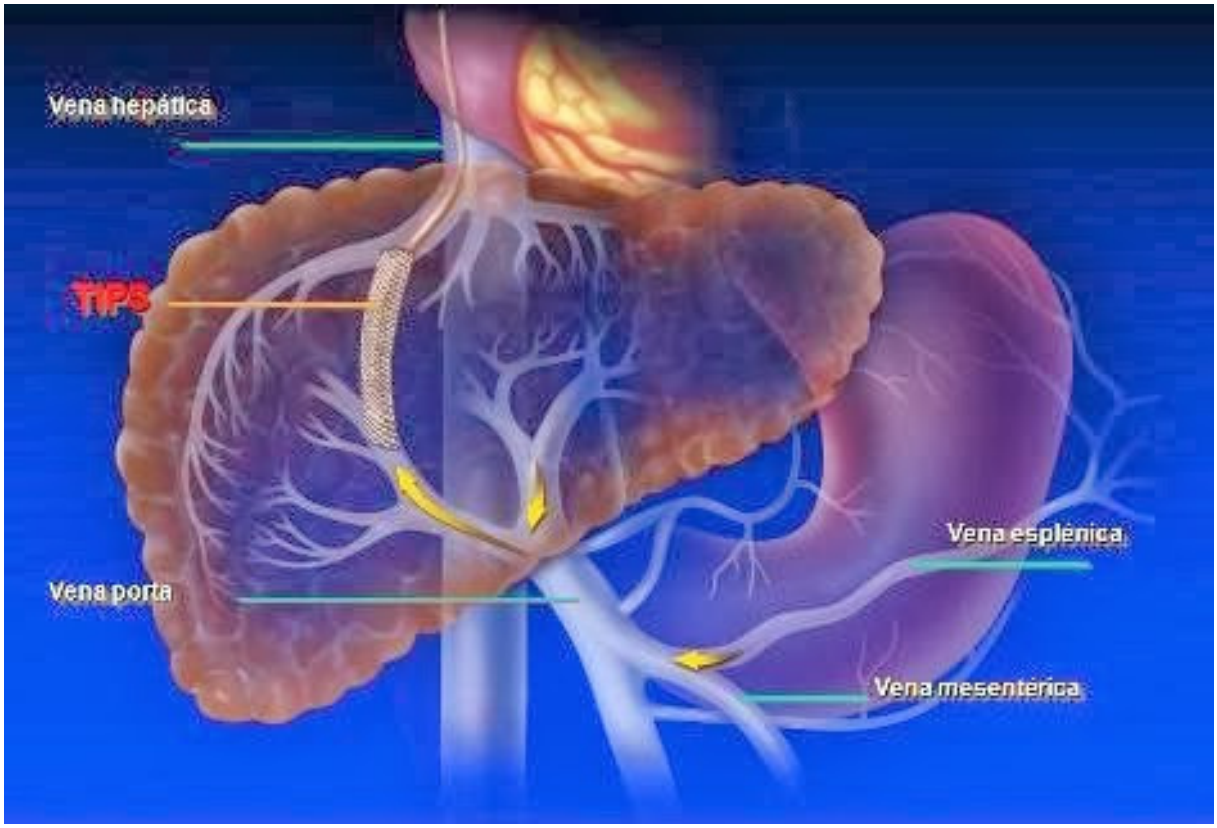

TIPS colocado entre la vena porta y la suprahepática [NT]

Colocación del TIPS [NT]

Respuesta:

De acuerdo con la indicación del procedimiento, la derivación es para el control de la ascitis, pero la función general del dispositivo es subóptima porque hay un empeoramiento de la encefalopatía. La derivación deja demasiada sangre sin filtrar puenteando el hígado y causando encefalopatía. Se colocó una pequeña endoprótesis por dentro de la endoprótesis existente para estrechar el diámetro de la misma, limitando el flujo a través de la endoprótesis. Asigne el siguiente código de la ICD-10-PCS:

06WY3DZ Revisión de dispositivo intraluminal en vena inferior, abordaje percutáneo, para la revisión del TIPS.

Tal como se indica en la página 26 del número del Tercer Trimestre de 2014 del *Coding Cinic* (página 32 de la versión traducida [NT]), las venas del hígado se clasifican como estructura anatómica de "venas inferiores".

Pregunta:

Un paciente en estado de derivación gástrica en Y de Roux es diagnosticado de hernia interna en el espacio de Petersen. El paciente fue sometido a reparación de dicha hernia tras reducción del espacio de Petersen. A la entrada se colocaron dos puertos. Se identificó la rama del Roux en la anastomosis de la gastroyeyunostomía. El intestino pasaba distalmente por debajo del nivel de la gastroyeyunostomía donde una porción importante de intestino estaba en el espacio de Petersen, que fur reducido, liberando el intestino del espacio de Petersen, y el defecto se cerró posteriormente con dispositivo Endo Stitch, entre la cara inferior de la apertura por encima del nivel del colon transverso. ¿Cuál es el código de la ICD-10-PCS correcto para la reparación de hernia interna en el espacio de Petersen?

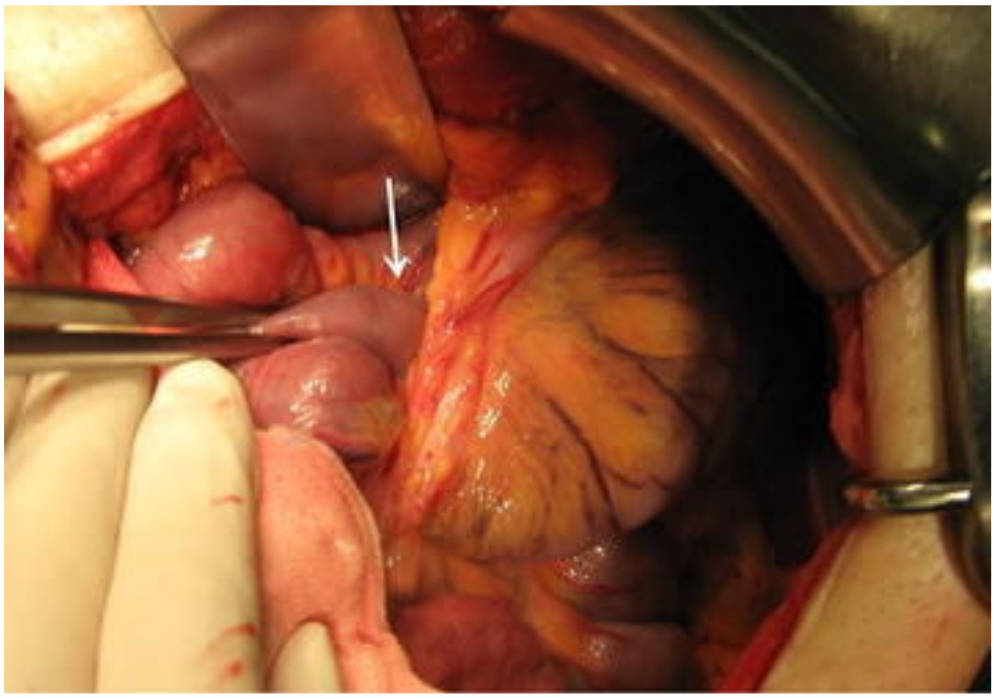

Hernia en el espacio de Petersen [NT]

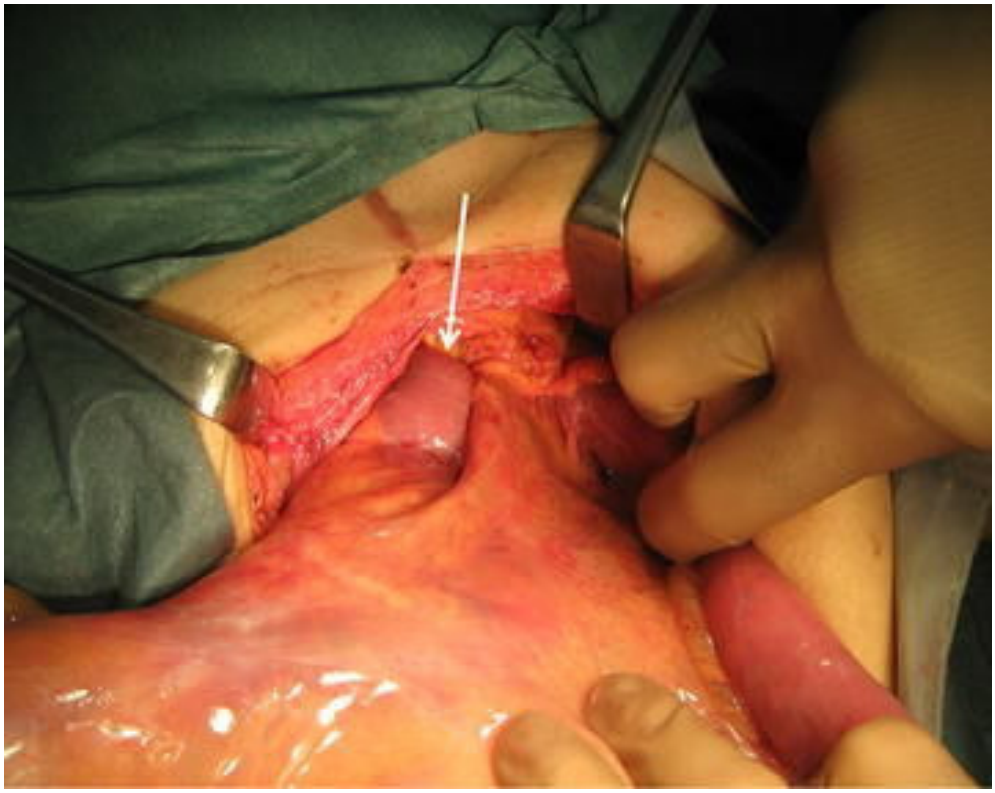

Orificio herniario en el espacio de Petersen [NT]

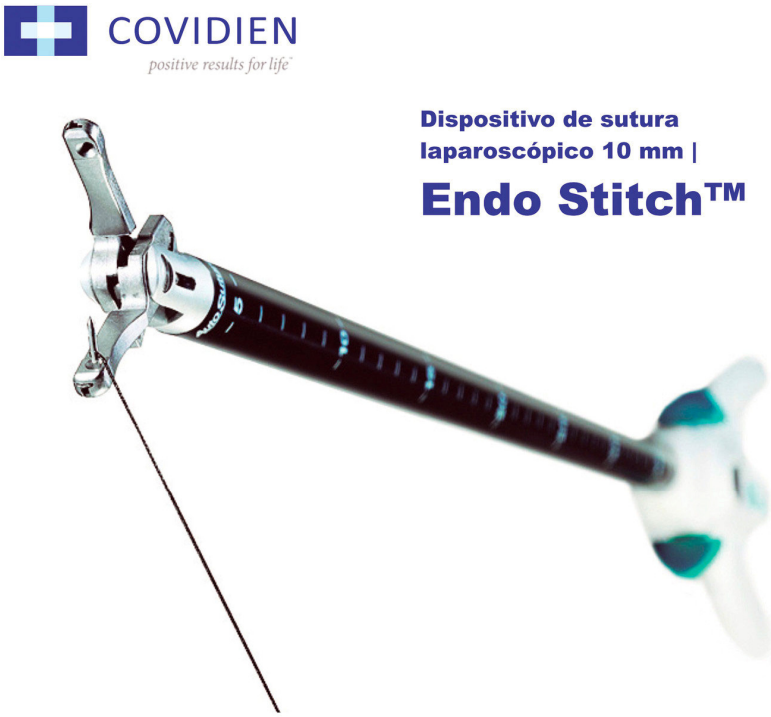

Endo Stitch [NT]

Respuesta:

Asigne el siguiente código de la ICD-10-PCS:

0DQV4ZZ Reparación de mesenterio, abordaje endoscópico percutáneo, para la reparación laparoscópica de hernia interna en el espacio de Petersen

La hernia interna puede producirse tras cirugía de derivación gástrica, especialmente si la cirugía se realiza laparoscópicamente. Las posibles localizaciones de una hernia interna incluyen: (1) la apertura en el mesenterio de la yeyunoyeyunostomía, y (2) la apertura entre el mesenterio del asa alimentaria y el mesocolon del colon transverso.

La apertura entre el mesenterio del asa alimentaria y el mesocolon del colon transverso se denomina espacio de Peterson. La incidencia de este tipo de problema tras cirugía de derivación gástrica puede reducirse con cierre mesentérico rutinario durante la cirugía inicial. El defecto está en el mesenterio; por tanto, la estructura correcta es "Mesenterio". Al igual que la hernia "externa" (ej. hernia de intestino en la pared abdominal), el objetivo de la reparación de la hernia interna es reforzar un área debilitada o un defeco en una capa de tejido.

Pregunta:

Una paciente diagnosticado de estenosis de válvula mitral es sometido a valvuloplastia percutánea con balón, cateterización derecha e izquierda (medidas de presión, muestra de oximetría y evaluación de gasto cardiaco, y ventriculograma izquierdo usando contraste de baja osmolaridad. Informamos un código para la valvuloplastia con balón. ¿Sería correcto aplicar la normativa de múltiples procedimientos B3.2c y asignar códigos separaos para la cateterización cardiaca derecha e izquierda así como de ventriculograma izquierdo?

Respuesta:

Durante el miso episodio operatorio, se codifican códigos múltiples se hacen varios tipos de intervenciones con diferentes objetivos en la misma estructura anatómica. Mientras que la valvuloplastia con balón se hizo para tratar la estenosis mitral, la cateterización cardiaca derecha e izquierda se combinó con la ventriculografía para obtener presiones, muestras de oximetría y valoración del gasto cardiaco, que es para diagnosticar y valorar la gravedad de la enfermedad cardiovascular, y por tanto tiene un objetivo diferente de la valvuloplastia.

Aparte de informar un código para la valvuloplastia con balón, asigne los siguientes códigos:

4A023N8 Medida de tomas de muestras y presión cardiacas, bilateral, abordaje percutáneo, para la cateterización de corazón derecho e izquierdo

B2151ZZ Radioscopia de corazón izquierdo usando contraste de baja osmolaridad, para el ventriculograma izquierdo

Pregunta:

El paciente fue visto para reparación de talipes equinovaro congénito. Durante la intervención, se hizo una incisión directamente sobre el cuboides izquierdo. Se realizó una osteotomía en cuña cerrada con liberación del cuboides para abducir el pie a una posición más neutra. Se colocaron agujas para mantenerlo en posición. De igual forma se hizo una osteotomía del cuboides en el pie derecho. ¿Cuál es el tipo de intervención correcta para la osteotomía de cuboides bilateral para tratar el talipes equinovaro congénito?

El pie equinovaro, también conocido como pie zambo, talipes equinovarus (TEV) o pie bot es una afección muy común donde un pié o ambos están doblados hacia dentro y abajo asemejando un palo de golf. Esta anomalía da la impresión que la persona caminara sobre los tobillos [NT]

Respuesta:

El tipo de intervención correcto para la realineación del hueso es "Reposición". La osteotomía es inherente al resposicionamiento del hueso y no se codifica por separado. Asigne los siguientes códigos de la ICD-10-PCS:

0QSM04Z Reposición del tarso izquierdo con dispositivo de fijación interna, abordaje abierto, para la osteotomía de cuboides izquierdo con fijación

0QSL04Z Reposición del tarso derecho con dispositivo de fijación interna, abordaje abierto, para la osteotomía de cuboides izquierdo con fijación

Pregunta:

Un paciente con distrofia muscular progresiva, que es "ventilador-dependiente" por la noche y usa ventilación mecánica a demanda durante el día, es ingresado en el hospital con fallo respiratorio crónico agudizado. Mientras estaba en el hospital, el paciente fue conectado a su propio equipo de ventilación mediante tubo de traqueostomía. El terapeuta respiratorio evaluó y monitorizó al paciente durante la hospitalización. ¿Sería correcto asignar un código de la ICD-10-PCS pasa el uso del ventilador del paciente?

Respuesta:

Es correcto informar la ventilación mecánica en pacientes que son ingresados en el hospital con ventilador de su casa, ya que ha estado evaluándose y monitorizando así como recibiendo asistencia ventilatoria. El paciente está usando recursos hospitalarios y la propiedad del equipo no tiene relación con la asignación de código en este caso.

Cuente las horas de ventilación de acuerdo con lo establecido en la normativa. Se comienza a contar la duración de la ventilación mecánica cuando comienza la misma. Por ejemplo, si un paciente recibe ventilación mecánica por 18 horas, asigne el siguiente código:

5A1935Z Ventilación respiratoria, menor de 24 horas consecutivas

Además, asigne los códigos de la ICD-10-CM para la distrofia muscular progresiva, fallo respiratorio crónico agudizado, así como Z99.11, Estado de dependencia de respirador [ventilador], para indicar la dependencia del paciente a la ventilación mecánica.

Pregunta:

El paciente es una mujer de 45 años con necrosis y celulitis de la mama derecha con una pequeña área de necrosis de piel. Fue sometida a desbridamiento escisional abierto de la mama derecha. ¿Cuál es el valor de estructura anatómica correcto para el desbridamiento de tejido desama, que incluye piel y tejido subcutáneo?

Respuesta:

Asigne el siguiente código de la ICD-10-PCS:

0HBT0ZZ Escisión de mama derecha, abordaje abierto, para el desbridamiento excisional de mama derecha

Pregunta:

La paciente es una mujer de de 34 años diagnosticada de sínfisis púbica degenerativa sintomática, que fracasó en su tratamiento conservador, y ahora es sometida a fusión de la sínfisis púbica. El la intervención, se disecó en recto abdominal para exponer las sínfisis púbicas derecha e izquierda. Se extirparon los osteofitos. Se colocaron dos tornillos en el pubis y se usó un clamp de reducción pélvica para apartar el pubis. Fue quitado con técnica de disección aguda y roma,

quitando la cápsula en toda su profundidad. Una vez que la cápsula fue liberada, se le colocó tracción para ensancharla. Se usó una sierra oscilante para decorticar cada lado del pubis. Los restos de la perforación y el afeitado se incorporaron en la fusión. Se contorneó una placa púbica Synthes de 6 orificios. Se colocaron dos tornillos en cada lado del pubis y se anclaron en el hueso. Se coloraron también tornillos en la rama púbica y se anclaron. En la ICD-10-PCS, bajo el tipo de intervención "Fusión" no hay estructura anatómica para la sínfisis púbica o el hueso pélvico. ¿Cuál es la asignación correcta de código de la ICD-10-PCS para la fusión de la sínfisis púbica?

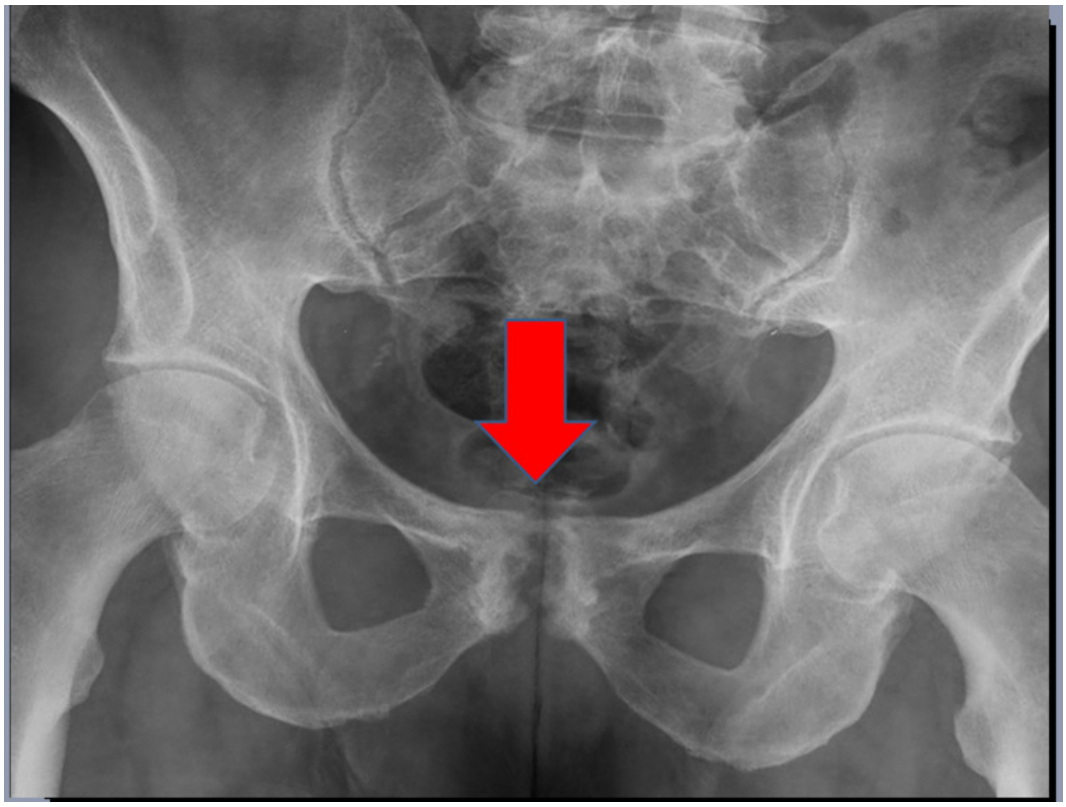

Sínfisis degenerativa **NT**

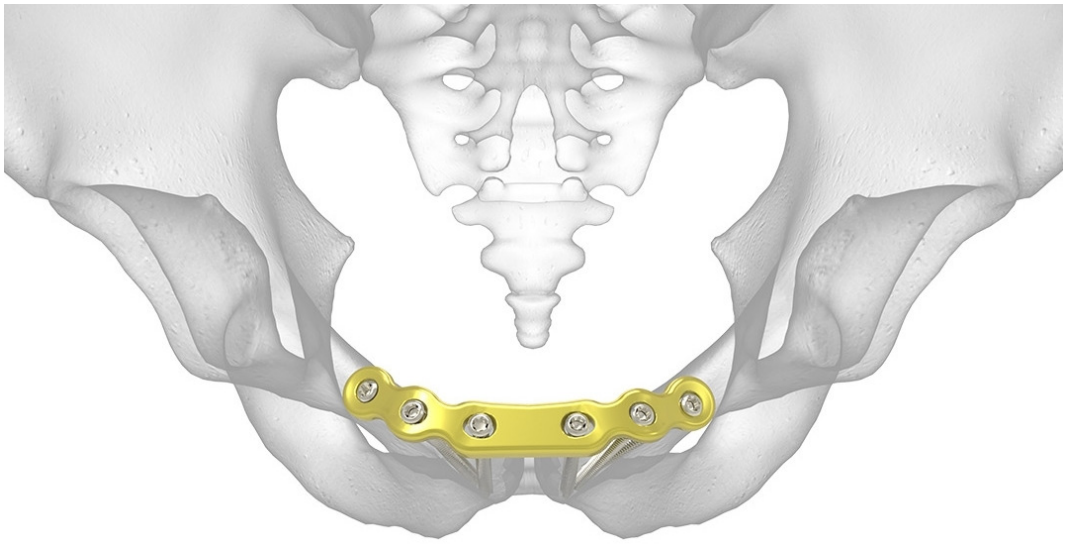

Placa púbica dePuy Synthes **NT**

Respuesta:

El la ICD-10-PCS no hay un código específico para la fusión de la sínfisis púbica. La sínfisis púbica se encuentra en la línea media de los huesos púbicos derecho e izquierdo. Cuando el médico describe la localización como línea media, asigne códigos tanto para el hueso pélvico derecho como el izquierdo. La escisión de los osteofitos es inherente a la intervención y no se codifica por separado. Asigne los siguientes códigos de la ICD-10-PCS:

0QQ20ZZ Reparación de hueso pélvico derecho, abordaje abierto

0QQ30ZZ Reparación de hueso pélvico izquierdo, abordaje abierto

Pregunta:

Un paciente de 21 años fue ingresado debido a abuso de alcohol y el clínico documentó síndrome de abstinencia al alcohol. Se preguntó al médico y aclaró que el paciente tenía abstinencia al alcohol pero no dependencia al mismo. No somos capaces de codificar un diagnóstico de abstinencia al alcohol sin dependencia. ¿Cómo codificamos exactamente este caso?

Respuesta:

En la ICD-10-CM la abstinencia al alcohol se categoriza como dependencia al alcohol. La ICD-10-CM no clasifica la abstinencia al alcohol con abuso de alcohol. Si el médico ha sido preguntado y conforme un abuso de alcohol, más que una dependencia, codifique solo "abuso de alcohol" y no asigne un código de abstinencia.

Pregunta:

Un paciente con cambio de estado mental es ingresado y tras los estudios diagnósticos, el clínico diagnostica una sepsis debida a infección el tratito urinario (ITU) por Escherichia coli (E. coli). ¿Cuál es el código correcto para este juicio diagnóstico? Existe confusión entre los profesionales de la codificación acerca de la aplicación de una nota de instrucción que indica: "Use código adicional (B95-B97) para identificar el agente infeccioso" en el código N39.0, Infección del tracto urinario, lugar no especificado, frente a asignar un código que identifique tanto la sepsis como el agente infeccioso.

Respuesta:

Asigne el código A41.51, sepsis debida a Escherichia coli [E. coli], y el código N39.0, infección del tracto urinario, lugar no especificado, para la ITU.

No asigne el código B96.20, Escherichia coli [E. coli] no especificada como causa de enfermedad clasificada en otro sitio, como diagnóstico secundario. El código A41.51, identifica claramente la bacteria causal tanto para la sepsis con para la ITU. Asignar el B96.20 como código adicional es redundante.

Pregunta:

A un paciente se le implantó un sistema de asistencia cardiaca externo de corta duración Impella, que permaneció tras la terminación del procedimiento. El día siguiente el cirujano notó un flujo disminuido y una deslocalización del dispositivo de su posición original. El paciente volvió al quirófano y fue sometido a injerto de bypass de arteria coronaria y reposicionamiento del Impella. El cirujano realizó el reposicionamiento con guiado ecocardiográfico transesofágico usando una unidad de reposicionamiento. ¿Cuál es el tipo de intervención correcto y el valor de abordaje para el reposicionamiento del Impella? Si el procedimiento se hubiera realizado a pie de cama, ¿tendría efecto en la asignación de código?

Respuesta:

El reposicionamiento del Impella es coherente con la definición del tipo de intervención "Revisión", que se define como corrección en la extensión posible, de una parte o un dispositivo malfuncionante o de la posición de un dispositivo desplazado. Asigne el siguiente código de la ICD-10-PCS:

02WAXRZ Revisión de sistema de asistencia cardiaca externo de corta duración, para el reposicionamiento del Impella

La unidad de reposicionamiento consiste en una funda y cubierta anticontaminación con un anillo de anclaje. El centro es claramente visible y anclado en la piel. Puesto que no se hace una nueva incisión o punción, la definición completa del valor de abordaje "Percutáneo" no puede aplicarse aquí. En este caso, el abordaje correcto es "Externo"

El escenario del procedimiento sea a pie de cama o en quirófano no afecta la asignación del código.

Pregunta:

¿Es correcto utilizar documentación no médica para asignar códigos que proporcionan información de determinantes sociales de salud? Por ejemplo, los códigos de las categorías Z55-Z65, Personas con riesgo potencial para la salud relacionado con circunstancias socioeconómicas y psicosociales, proporcionan información importante que solo se encuentra característicamente en la documentación de enfermería y trabajadores sociales.

Respuesta:

Las categorías Z55-Z65, Personas con riesgo potencial para la salud relacionado con circunstancias socioeconómicas y psicosociales, representan una información social más que un diagnóstico médico. Por ello es aceptable informar esos códigos basados en la información documentada por otros clínicos implicados en el cuidado del paciente.

Pregunta:

El paciente es ingresado en un centro con ingreso a causa de confusión. Se hizo una tomografía computerizada (CT) de la cabeza y el médico documentó hallazgos en el resumen el alta como sigue: "El TAC de cabeza era preocupante sobre un empiema subdural" el paciente fue tratado empíricamente con antibióticos. El neurólogo recomendó trasladarlo a un hospital de agudos para un nivel mayor de cuidados con neurocirugía y resonancia magnética (RNM). ¿Es "preocupante para" un término de incertidumbre que permite codificar un "empiema subdural", ya que se documentó a el momento del alta?

Respuesta:

"Preocupante para" es un término que debería interpretarse como diagnóstico incierto y codificado siguiendo la normativa para "diagnósticos inciertos" en el centro con ingreso.

Se asignan códigos para diagnósticos inciertos en centros hospitalarios con ingreso si el diagnóstico documentado en el momento del alta es calificado como "probable", "sospechado", "verosímil", "cuestionable", "posible" o "no descartado aún", y otros términos parecidos que indiquen incertidumbre.

Pregunta:

Un paciente con episodios y tratamientos repetidos de sangrado gastrointestinal debido a malformaciones arteriovenosas (MAV) se presenta para esofagogastroduodenoscopia (EGD). Se encontraron varias MAV duodenales que se cauterizaron con coagulación de plasma de argón (CPA). ¿Cuál es el tipo de intervención y la estructura anatómica correctos para la ablación de lesiones vasculares usando CPA?

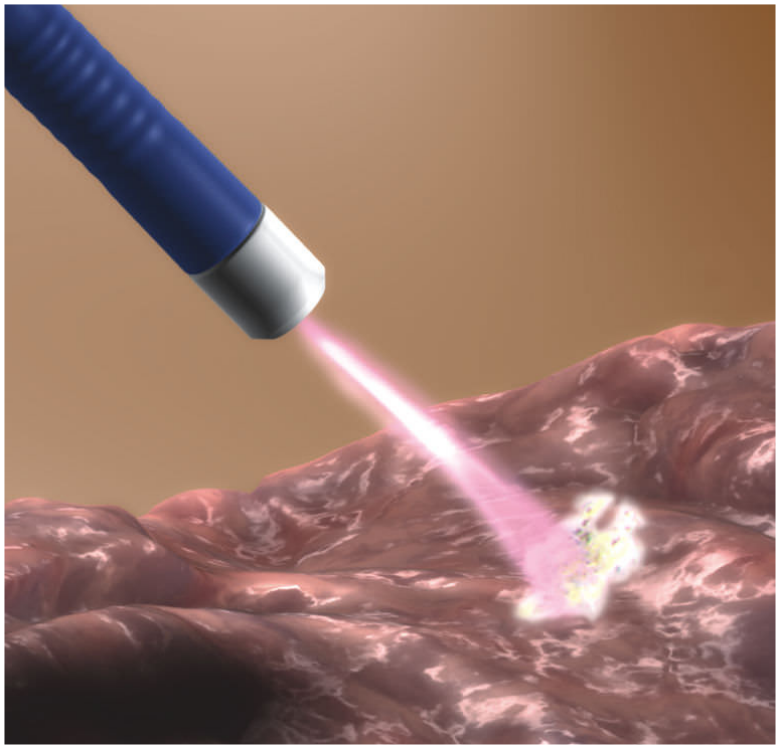

Coagulación con plasma de argón [NT]

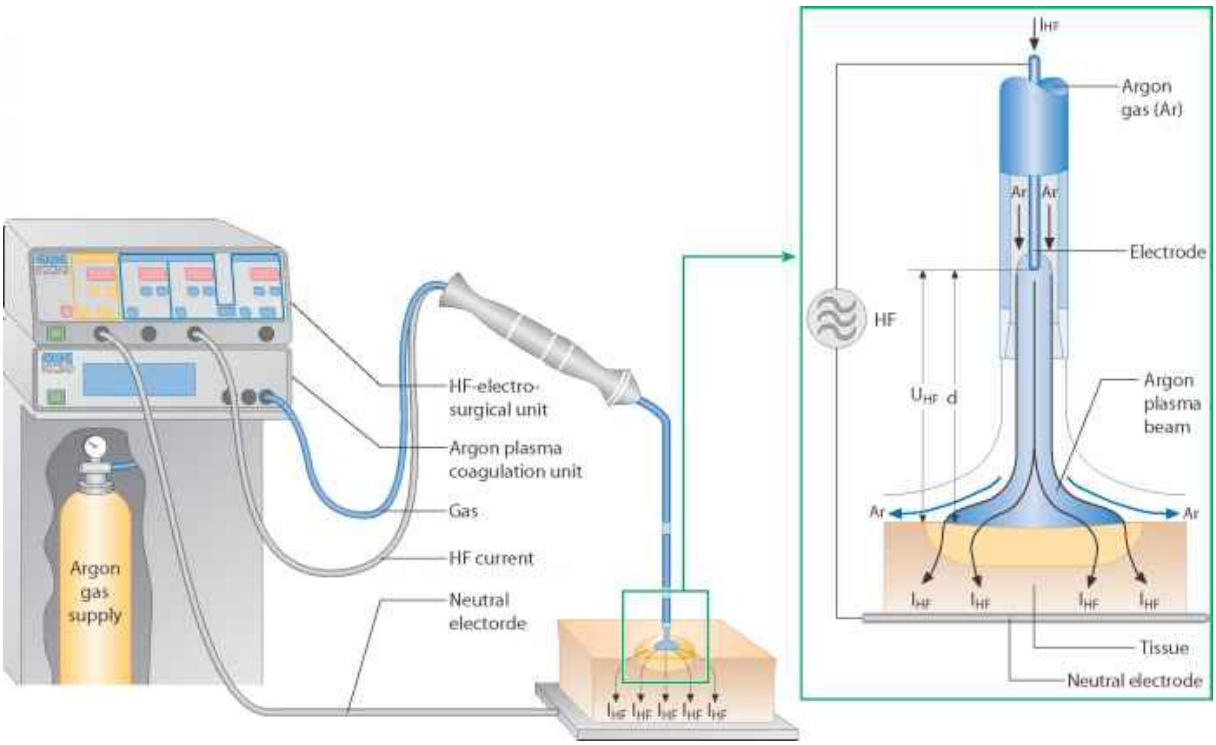

Sistema de coagulación con plasma de argón [NT]

Respuesta:

El tipo de intervención correcto es "Control" cuando un procedimiento se realiza para controlar una hemorragia y/o prevenir una hemorragia recurrente. En este caso, aunque la MAV no estaba sangrando actualmente, se realizó la CPA para controlar/prevenir un sangrado futuro. Asigne el siguiente código de la ICD-10-PCS como sigue:

0W3P8ZZ Control de sangrado en el tracto gastrointestinal, endoscópico por apertura natural o artificial, para capturar la ablación de malformaciones arteriovenosas en el duodeno

Pregunta:

Un paciente se presenta para evaluación de hemoptisis. Se realizó una nasofaringolaringoscopia que confirmó un sangrado en la mucosa nasal en el septo anterior derecho que fue cauterizado con nitrato de plata. No se encontraron más lesiones. ¿Cuál es la asignación correcta de código de la ICD-10-PCS para la cauterización de la mucosa nasal con nitrato de plata para controlar el sangrado?

Respuesta:

Asigne el siguiente código de la ICD-10-PCS:

0W3Q8ZZ Control de sangrado en el tracto respiratorio, endoscópico por apertura natural o artificial, para la cauterización con nitrato de plata

El tipo de intervención "Control se asigna para el cese o intento de cese de sangrado tras procedimiento u otro sangrado agudo

Pregunta:

Una mujer de 62 años con estado de cirugía de banda gástrica laparoscópica es ingresada con nausea, vómito, disfagia, dolor torácico y reflujo. El estudio radiológico mostró estenosis de la porción con banda del estómago. La paciente fue llevada a cirugía y la banda fue vaciada completamente de líquido mediante aguja de aspiración en el puerto de la banda. ¿Cuál es la asignación de código de la ICD-10-PCS para la retirada de líquido de la banda?

Respuesta:

La retirada de líquido de la banda cumple con la definición del tipo de intervención "Revisión", que se define como la corrección, en la extensión posible, de una parte de un dispositivo malfunctionante o de la posición de un dispositivo desplazado. Asigne el siguiente código de procedimiento:

0DW63CZ Revisión de dispositivo extraluminal en estómago, abordaje percutáneo

Aclaraciones

Fractura periprotésica

Pregunta:

El ejemplo de la codificación de la fractura periprotésica en *Coding Clinic*, Cuarto Trimestre de 2016, página 42 (página 72 de la versión traducida [NT]) parece tener un error. Dado que en las fracturas "la prótesis en sí no está fracturada, sino que es el área alrededor de la prótesis la que está fracturada", ¿no debería ser en el ejemplo el extremo superior del fémur en lugar del extremo inferior del fémur, o el reemplazo posterior de la rodilla, en lugar de reemplazo posterior de cadera? ¿Es posible que una fractura del extremo inferior del fémur pueda estar alrededor de una sustitución de prótesis de cadera?

Respuesta:

El ejemplo publicado estaba basado en una pregunta real recibida en la Oficina central de la AHA y es clínicamente correcta. Esta fractura femoral periprotésica era del tipo C de la clasificación de Vancouver, que estaba muy por debajo del extremo del tallo de la prótesis. Hay varios tipos diferentes de clasificaciones para las fracturas femorales periprotésicas alrededor de la prótesis de cadera, las cuales clasifican esta fracturas por localización. Una de tales clasificaciones es la de Vancouver que se basa ante todo en la localización de la fractura, la calidad del sistema de fijación del tallo y la calidad del hueso. La clasificación de Vancouver se refiere a fracturas periprotésicas femorales basada en la localización de la fractura como sigue:

- Tipo A: Troncantérica
- Tipo B: Alrededor de la punta del tallo de la prótesis
- Tipo C: Muy por debajo de la punta del tallo de la prótesis

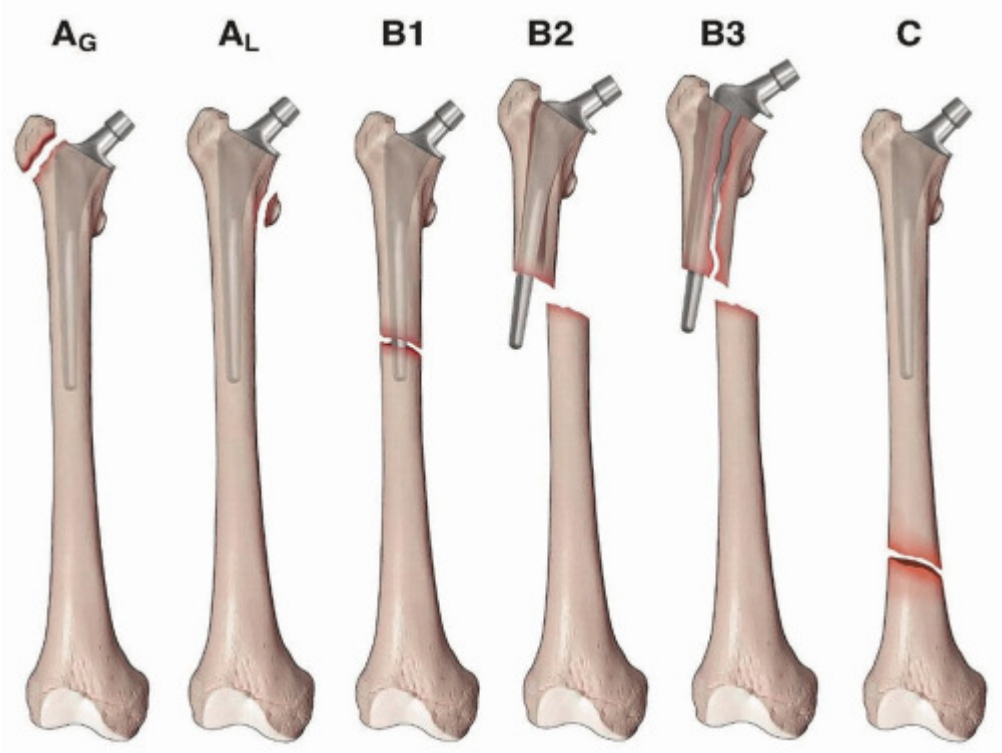

Clasificación de Vancouver de las fracturas periprotésicas [NT]

Resección de cadena de ganglios linfáticos

Pregunta:

Aclare por favor el consejo publicado en *Coding Clinic*, Primer Trimestre de 2016, página 30 (página 29 de la versión traducida [NT]) que usa el tipo de intervención "Resección" para la extirpación de una cadera completa de ganglios linfáticos axilares de los niveles 1, 2 y parte del 3. Basados en la extirpación de "partes" del nivel 3, parece que deberían asignarse dos códigos, uno usando el tipo de intervención "Resección" para los niveles 1 y 2 y "Escición2 para la extirpación de parte del nivel 3.

Respuesta:

A fin de determinar si codificar el tipo de intervención como "Resección" o "Escisión" de las valores de estructuras linfáticas, el objetivo es crear una diferenciación útil en los datos codificados entre procedimientos donde se ha extirpado una cadena completa de ganglios linfáticos, en oposición a un ganglio o ganglios aislados. El tipo de intervención "Resección" se codifica cuando se ha extirpado una o más cadenas completas de ganglios.

En el caso publicado previamente, ya que se ha cumplido con la definición del tipo de intervención "Resección" y los ganglios axilares se consideran una estructura anatómica a los propósitos de codificación, no se informan códigos adicionales más allá de "Resección" cuando se extirpan una o más cadenas completas de ganglios linfáticos o linfáticos aislados.

Procedimientos de fusión vertebral sin injerto de hueso

Pregunta:

El consejo publicado en *Coding Clinic*, segundo trimestre de 2017, página 23 (página 23-24 de la versión traducida [NT]) indicas que los procedimientos de fusión vertebral sin injerto óseo no pueden codificarse con el tipo de intervención "Fusión". Sin embargo, este consejo parece estar en conflicto con la explicación del tipo de intervención, que indica "La estructura anatómica es unida por dispositivo de fijación, injerto óseo u otros medios". ¿Nos podría proporcionar una explicación?

Respuesta:

El consejo publicado previamente es correcto. No hay discrepancia en el caso de la fusión vertebral ya que hay una norma específica para la fusión vertebral que va más allá de la definición básica del tipo de intervención "Fusión". Mientras que el tipo de intervención "fusión" no necesita el uso de injerto óseo, la norma sobre fusión vertebral indica que esta fusión necesita injerto óseo.

Procedimiento de ligadura tubárica

Pregunta:

En el número del tercer Trimestre de 2015 de *Coding Clinic* (página 32 de la versión traducida [NT]) se aconsejaba informar el tipo de intervención "Escisión" cuando se realiza una salpinguectomía parcial tras una ligadura tubárica. Tenemos la sensación de que el objetivo en conjunto es ligar las trompas, y por tanto solo debería codificarse el tipo de intervención "Oclusión". La salpinguectomía parcial debería considerarse un componente inherente de la ligadura tubárica, y no codificarse. Pede aclarar por favor el *Coding Clinic* de ¿por qué la escisión es el tipo de intervención correcto para la ligadura tubárica seguida de salpinguectomía parcial?

Respuesta:

La información previamente publicada en *Coding Clinic*, Tercer Trimestre de 2015 es exacta. Como se indica en la publicación, "En este caso, la escisión es el procedimiento definitivo realizado una vez que son ligados los extremos de las trompas.

"Ligadura tubárica" es un término genérico, y la asignación de código está basada en la técnica quirúrgica para lograr la esterilización. Hay varios métodos distintos usados para realizar la esterilización (banda/clip tubárico, escisión y electrocauterización, escisión y ligadura, etc.). "Oclusión" se centra en el resultado final de la ligadura tubárica, pero no todos los procedimientos de esterilización usan métodos oclusivos exclusivamente como procedimiento definitivo para llevar a cabo la esterilización. La técnica (cómo se hace la cirugía definitiva) es la deferencia. Hay distintas tasas de fallos para los distintos métodos de esterilización, y debe tomarse decisiones más informadas sobre qué ofrecer a las mujeres basadas en estas diferencias. Desde una perspectiva de investigación, es significativo hacer estas distinciones y codificar solamente los distintos tipos de esterilización.

Correcciones

Braquiterapia intrauterina y colocación de tándem y ovoides

El *Coding Clinic*, cuarto trimestre de 2017, página 104 (página 103 de la versión traducida NT) contiene un a errata. El código 0WHR7YZ, Inserción de otro dispositivo en el tracto genitourinario, por vía natural o apertura artificial, no tiene una asignación correcta de código para la coacción del tándem y ovoides dentro del útero y cérvix. El código correcto de la ICD-10-PCS es:

0UHD7YZ Inserción de otro dispositivo en útero y cérvix, por vía natural o apertura artificial

Con efectividad desde el 1 de octubre de 2017, se ha añadido un nuevo valor de dispositivo (Y) para la tabla de códigos OUH, Aparato reproductivo femenino, Inserción, para describir la inserción de otro dispositivo dentro del útero y cérvix.

Osteotomía periacetabular para reparación de displasia congénita de cadera

El *Coding Clinic*, segundo trimestre de 2016, página 31 (página 29 de la versión traducida NT) proporciona un consejo sobre la asignación de código correcta de la ICD-10-PCS para la osteotomía periacetabular para reparar la displasia congénita de cadera. Tras una evaluación adicional del informe operatorio, se determinó que el lugar del procedimiento es el acetábulo, y el procedimiento realizado es reposición del acetábulo usando un dispositivo de fijación. "División" es el medio de reposicionamiento por lo que no debería codificarse por separado. Asigne solo el código de la ICD-10-PCS siguiente:

0QS504Z Reposición de acetábulo izquierdo con dispositivo de fijación interna, abordaje abierto, para la osteotomía periacetabular para la reparación de la displasia congénita de cadera

El presente documento es una traducción de la publicación *Coding Clinic for* **ICD-10-CM** *and* **ICD-10-PCS**, editada por la AHA (American Hospital Association) y por tanto sujeta a copyright.

Así mismo las imágenes, esquemas y explicaciones que se incluyen para una mejor comprensión de los textos, que no vienen en la publicación original, y que son añadidos como "notas del traductor **NT"** pueden estar sujetos en algunos casos a derechos de autor.

La distribución se hace de manera totalmente gratuita y exclusivamente para uso particular y va dirigida a personas concretas para su formación personal. El traductor no se hace responsable de las copias y otros usos de este contenido.