descargado desde www.CodingClinicAdvisor.com

AHA
Coding Clinic ®

ICD - 10 - CM
ICD - 10 - PCS

Publicación trimestral de la Central Office on ICD-10-CM/PCS

Volumen 8 Número 3 **Tercer Trimestre 2021**

Los consejos y asignaciones de códigos contenidos en este ejemplar son vigentes a partir de las altas de 20 de septiembre de 2021 (sólo en USA [NT])

En este número

Pregunte al Editor
Aclaración
Noticia de Corrección

Pregunte al Editor

Pregunta:
El clínico documentó tanto una discapacidad cognitiva leve como una enfermedad degenerativa inespecífica del sistema nervioso en el mimo episodio. La nota de Excluye 1 en el código G31.84, Deterioro cognitivo leve, así dicho, excluye el código G31.9, Enfermedad degenerativa del sistema nervioso, no especificada. Basado en el consejo de *Coding Clinic*, Cuarto Trimestre de 2018, páginas 87-88 (página 81 de la versión traducida [NT]), solo debe asignarse el código indicado en la nota de Exluye1. Por tanto, ¿debería asignarse el código G31.9, ya que es el código referenciado, aunque se documente una afección más especifica, como es el deterioro cognitivo leve?

Respuesta:
Asigne el código G31.84, Deterioro cognitivo leve, así dicho, para la documentación deterioro cognitivo leve y enfermedad degenerativa del sistema nervioso, no especificada, Por convención de codificación, los códigos titulados "no especificados" se usan cuando la información de la historia clínica es insuficiente para asignar un código más específico. En este caso, se documenta una afección más específica, por tanto, se asigna el código G31.9.

Pregunta:
El clínico documenta tanto colitis como diarrea en el mismo episodio. En el código K52.9, Gastroenteritis y colitis no infecciosa, no especificada, hay una nota de Excluye1 que hace referencia al código R19.7, Diarrea, no especificada. Basado en este consejo del Coding Clinic, Cuarto Trimestre de 2018 (página 81 de la versión traducida [NT]), solo debería asignarse en código referenciado en la nota de Excluye1. Aunque el código referenciado (R19.7) es un síntoma, ¿debería asignarse solo este código?

Respuesta:
Asigne el código K52.9, Gastroenteritis y colitis no infecciosa, no especificada, para un diagnóstico de colitis con diarrea. Aunque la nota de Excluye1 en el código K52.9 indica codificar el R19.7, la diarrea es un síntoma de colitis y solo debe asignarse el código K52.9.

Pregunta:
A un paciente es ingresado con anemia debida a quimioterapia. El paciente había recibido quimioterapia previamente para una leucemia mieloide aguda refractaria primaria ahora en remisión. Cuando un paciente con leucemia mieloide aguda en remisión es ingresado para tratamiento de la anemia debido a quimioterapia, ¿qué afección debería secuenciarse como diagnóstico principal?

Respuesta:
Secuencie el código D64.81, Anemia debida a quimioterapia antineoplásica, como diagnóstico principal. Asigne también los códigos T45.1X5A, Efecto adverso de medicamentos antineoplásicos e inmunosupresores, contacto inicial, y C92.01, Leucemia mieloblástica aguda, en remisión. Aunque hay una nota de Excluye1 en la categoría D64, Otras anemias, que significa que los dos códigos no pueden asignarse juntos, ambos códigos se necesitan para captar la anemia debida a quimioterapia y la leucemia mieloide aguda. Son afecciones distintas que no están relacionadas, ya que la anemia fue causada por la quimioterapia, no por la LMA y por tanto es una excepción a la nota de Excluye1.

Pregunta:
Un paciente fue diagnosticado de mieloma múltiple latente. La tomografía computerizada por emisión de positrones (PET-CT) fue negativa para el mieloma múltiple. El plan tras el alta es un seguimiento de laboratorio cada tres meses. ¿Cuál es la asignación de código adecuada para el mieloma múltiple latente (SMM)?

Respuesta:
Asigne el código D47.2, Gammapatía monoclonal, para la SMM. La SMM es un trastorno de las células plasmáticas y un tipo de gammapatía monoclonal, pero en la que la afección no ha progresado un mieloma múltiple activo.

Pregunta:
Un paciente de 72 años se presenta con habla mal articulada, disartria y dificultad a encontrar las palabras. Se realizó un angiograma cerebral y el paciente fue diagnosticado de aneurisma disecante que afectaba la división parietal M3 distal de la arteria cerebral media izquierda. Se realizó tratamiento endovascular usando un dispositivo de embolización. ¿Cuál es la asignación de código correcta para el aneurisma disecante de la arteria cerebral media izquierda?

Respuesta:
Asigne el código I67.0, Disección de arteria cerebral, sin ruptura, para el aneurisma disecante de la arteria cerebral media izquierda.

Una disección de arterial cerebral es una rotura de la capa interna de la pared arterial. La rotura hace que la sangre vaya entre las capas de la pared y las separa, causando que dicha pared protruya. "Aneurisma disecante" implica una disección arterial aguda. La disección es el problema más significativo ya que la profusión/aneurisma no estaba presente antes de la disección; éste ocurre secundario a la disección.

Pregunta:
Un paciente con enfermedad arterial coronaria conocida en estado posterior a intervención arterial coronaria con inserción de stent es ingresado por infarto de miocardio agudo sin elevación de ST (IAMSEST). La angiografía coronaria mostró muchos vasos con enfermedad arterial coronaria. El juicio clínico indica "Stent colocado previamente en la arteria coronaria derecha media con un área focal de reestenosis intra-stent que es la lesión culpable". Algunos codificadores interpretan "lesión culpable" como progresión de la enfermedad en lugar de una complicación del stent. ¿Cómo debería codificarse este caso?

Respuesta:
Asigne los códigos T82.855A, Estenosis de stent de arteria coronaria, episodio inicial, I21.A9, Otro tipo de infarto de miocardio, y I25.10, Enfermedad cardiaca aterosclerótica de arteria coronaria nativa sin angor pectoris, para el IAMSEST causado por la restenosis intra-stent de la arteria coronaria derecha (lesión culpable) y enfermedad arterial coronaria.

La ICD-10-CM clasifica la estenosis o estrechamiento de un vaso implicando un stent previamente colocado, descrito como restenosis "dentro del stent" o "intra-stent", como una complicación, a no ser que se documente específicamente como debida progresión de la enfermedad. La "lesión culpable" no debe interpretarse como progresión de la enfermedad sin aclararlo con el clínico.

Pregunta:
Un paciente fue ingresado secundario a un infarto agudo de miocardio sin elevación de ST (IAMSEST) y fue sometido a intervención coronaria percutánea. Durante la intervención, el stent previamente colocado en la arteria coronaria derecha (ACD) se dilató con un balón. La rama marginal distal de la arteria circunfleja fue dilatada y se colocó un stent. El clínico documentó "enfermedad grave de dos vasos de la arteria circunfleja y arteria coronaria derecha en restenosis, IAMSEST debido a restenosis de enfermedad arterial coronaria nativa y de la arteria coronaria derecha". Puesto que la ICD-10-CM clasifica un IAMSEST debido a enfermedad arterial coronaria y IAMSEST debido a restenosis de manera diferente, ¿es correcto asignar dos códigos para mostrar ambos orígenes del IAMSEST en este caso?

Respuesta:
Asigne los códigos T82.855A, Estenosis de stent de arteria coronaria, episodio inicial, I21.4, infarto de miocardio sin elevación de ST (IAMSEST), I21.A9, Otro tipo de infarto de miocardio, y I25.10, Enfermedad cardiaca aterosclerótica de arteria coronaria nativa sin angor pectoris, para el IAMSEST debido a enfermedad de arteria coronaria nativa y reestenosis intra-stent. Ambos códigos de infarto de miocardio son necesarios para describir completamente la afección del paciente.

Pregunta:
Un paciente se presenta con dolor torácico y es sometido a examen cardíaco, incluyendo angiografía coronaria. El paciente tiene una enfermedad arterial coronaria, en estado de colocación de stent en las arterias descendente anterior izquierda (LAD), circunfleja izquierda (LCx) y coronaria derecha (RCA). El clínico documentó reestenosis intra-stent en los tres stent de arteria coronaria colocados previamente. En muchos casos, la documentación de la historia clínica no proporciona la especificidad necesaria para determinar la causa de la estenosis. ¿Cómo se codifica la estenosis intra-stent sin más especificación? En este caso, ¿el codificador debería preguntar al clínico para determinar la causa de la reestenosis intra-stent?

Respuesta:
Asigne el código T82.855A, Estenosis de stent de arteria coronaria, episodio inicial, para la restenosis "intra-stent" y I25.10, Enfermedad aterosclerótica cardiaca de arteria coronaria nativa sin angor pectoris para la enfermedad de arteria coronaria. La ICD-10-CM clasifica la estenosis o estrechamiento que está dentro del stent o "intra-stent" como una complicación, a no ser que se documente específicamente que sea debido a progresión de la enfermedad.

Pregunta:
El clínico diagnosticó una miocardiopatía crónica inducida por metanfetamina. Aunque el paciente tuvo una historia de abuso de metanfetamina en el pasado, no ha abusado más de la droga y está actualmente en remisión. ¿Cuál es la asignación de código?

Respuesta:
Asigne los códigos I42.7, Cardiomiopatía debida a droga o agente externo, para la cardiomiopatía inducida por abuso de metanfetamina. Asigne el código F15.11, Otro abuso de estimulante, en remisión, como diagnóstico secundario, ya que el clínico ha documentado "historia de abuso de metanfetamina, actualmente en remisión".

El código T43.621A, Envenenamiento por anfetaminas, accidental (no intencionado) no es adecuado para la miocardiopatía crónica debido al pasado de abuso de metanfetaminas. No es un envenenamiento agudo de un uso único de metanfetamina.

Pregunta:
El paciente se presenta para tratamiento de colesteatoma del oído izquierdo, que tapona el *aditus ad antrum (conducto timpanomastoideo* **NT***)*, el ático (receso epitimpánico **NT**) y se extiende hacia la mastoides.

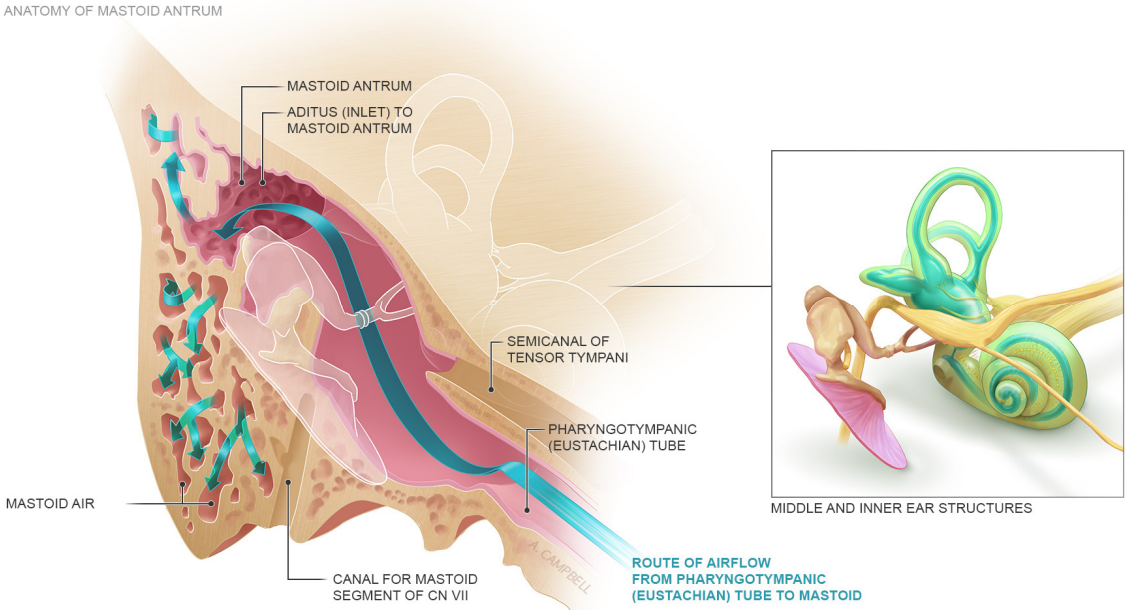

Localización del *aditus ad antrum* **NT**

Colesteatoma en el ático del oído medio [NT]

Cuando el colesteatoma está presente en más de un sitio, ¿cada lugar se codifica por separado o debería interpretarse como colesteatosis difusa? ¿Debería el clínico documentar "difuso" a fin de asignarse esta afección como colesteatosis difusa?

Respuesta:
Asigne el código H71.02, Colesteatoma del ático, oído izquierdo, para el colesteatoma del ático. Asigne también el código H71.22, colesteatoma de la mastoides, oído izquierdo, para el colesteatoma del *aditus ad antrum* y la mastoides, ya que los códigos se asignan para cada sitio. El *aditus ad antrum* es la apertura del antro mastoideo y está incluido en el código H71.22. El colesteatoma difuso es un tipo histológico particular que debe diferenciarse del colesteatoma "encapsulado". Si el colesteatoma es documentado que afecta múltiples lugares, deberían asignarse códigos separados para cada sitio. Además, los códigos de la subcategoría H71.3, Colesteatosis difusa, debería asignarse solo cuando el clínico documente específicamente "colesteatosis difusa" o "colesteatoma difuso".

Pregunta:
Un paciente con historia de insuficiencia cardiaca congestiva y enfermedad renal crónica en estadio IV se presenta por disnea, edema y ortopnea. Durante el ingreso del paciente se usó contraste para exploración radiológica y se diagnosticó de nefropatía inducida por contraste dentro de las 48 horas de la exposición al contraste. ¿Debería informarse el contraste como sustancia medicamentosa o tóxica? ¿Cuál es la asignación correcta de código para la nefropatía inducida por contraste?

Respuesta:
Asigne los códigos N14.1, Nefropatía inducida por otros fármacos, medicamentos y sustancias biológicas, y T50.8X5A, Efecto adverso de agentes diagnósticos, episodio inicial, para la nefropatía inducida por contraste.

Pregunta:
Una mujer de 60 años fue diagnosticada de lesión renal aguda debida a necrosis tubular aguda secundaria a nefropatía por contraste. ¿Cuál es la asignación de código adecuada para la lesión renal aguda debida a necrosis tubular aguda secundaria a nefropatía por contraste?

Respuesta:
Asigne los códigos N17.0, Fallo renal agudo con necrosis tubular, N14.1, Nefropatía inducida por otros fármacos, medicamentos y sustancias biológicas, y T50.8X5A, Efecto adverso de agentes diagnósticos, episodio inicial, para la lesión renal aguda debida a necrosis tubular aguda secundaria a nefropatía secundaria a contraste.

Pregunta:
¿Cuál es el código de diagnóstico para una úlcera por presión de la hendidura glútea en estadio 3? ¿Se necesitan dos códigos a fin de captar la localización correcta ya que la hendidura glútea parece estar entre ambos lados de las nalgas?

Respuesta:
Asigne el código L89.153, Úlcera por presión de región sacra, estadio 3, para la úlcera por presión de la hendidura glútea en estadio 3.

La hendidura glútea es el surco entre las nalgas que corre justo por debajo del sacro hasta el perineo. Por tanto asigne "región sacra". Los términos de inclusión bajo la categoría L89.15- incluyen "Úlcera por presión del coxis" y "Ulcera por presión de la rabadilla". Puesto que no hay un código específico para la hendidura glútea, la región sacra es el equivalente más cercano.

Pregunta:
Un paciente se presenta para cirugía ambulatoria de escisión de una lesión en la sien izquierda. El clínico documenta que la lesión es una queratosis folicular invertida inflamada. ¿Cuál es la asignación de código correcta para queratosis folicular invertida inflamada?

Respuesta:
Asigne el código L82.0, queratosis seborreica inflamada, para una queratosis folicular invertida inflamada. La queratosis folicular invertida es una afección benigna de la piel y se considera una variante de la queratosis seborreica. La afección no es lo mismo que la queratosis follicularis. Aunque tiene un nombre que suena parecido, la queratosis follicularis, también conocida como enfermedad de Darier, es un trastorno genético raro causado por mutaciones del gen ATP2A2.

Queratosis folicular invertida [NT]

Pregunta:
A un paciente se le hizo una exploración de absorciometría de rayos X de doble energía (DEXA) ósea (también denominada densitometría ósea [NT]). La prueba dio resultados que se documentaron como "baja densidad ósea compatible con osteopenia". ¿Cuál es el código de diagnóstico para la densidad ósea baja?

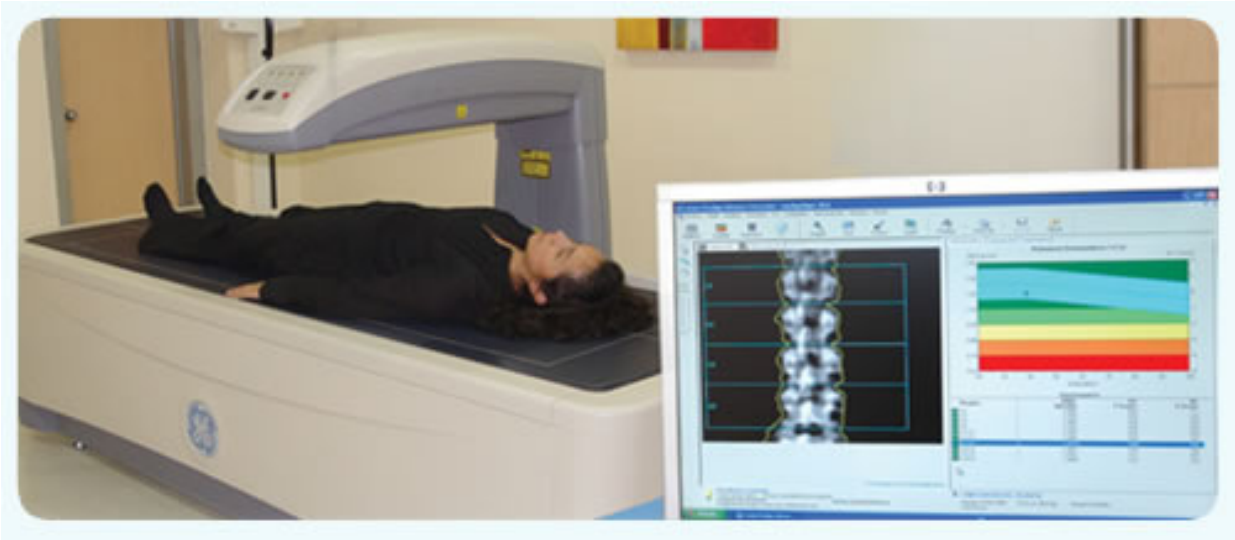

Densitometría ósea [NT]

Respuesta:
Asigne el código M85.9, Trastorno de la densidad y estructura ósea, no especificado, para la densidad ósea baja. El código M85.9 puede encontrarse en el Índice como sigue:

Trastorno
Hueso
Densidad y estructura M85.9

Pregunta:
A un paciente con enfermedad de arteria coronaria conocida se le hizo una cateterización cardiaca diagnóstica y angiografía coronaria debido a dolor torácico persistente y elevación de troponinas. Durante la cateterización del corazón izquierdo el paciente tuvo un episodio de Torsades de pointes (TdP) de 25 segundos y tras desfibrilación volvió a ritmo sinusal. ¿Cuál es la asignación de código para las "Torsades de pointes"?

Respuesta:
Asigne el código I47.2, Taquicardia ventricular, para las TdP. Las Torsades de pointes (traducida del francés como "puntas retorcidas [NT]) en un tipo poco frecuente de arritmia taquicárdica en la que las dos cámaras inferiores del corazón (ventrículos) laten más rápidamente que, y sin sincronización, las los cámaras superiores (aurículas). Las TdP se pueden resolver sin tratamiento, sin embargo, si no es tratada, la fibrilación ventricular puede desarrollarse y posiblemente llevar a una parada cardiaca.

ECG mostrado las Torsades de pointes [NT]

Pregunta:
Un paciente con una masa retrocecal se presenta para escisión quirúrgica. El clínico documentó que la masa era un quiste de la cola intestinal (tailgut en inglés [NT]). ¿Sería apropiado el código Q85.8, Otra facomatosis, no clasificada en otro sitio, para esta afección? ¿Cómo se codificaría el quiste de cola intestinal?

Respuesta:
Asigne el código Q89.8, Otras malformaciones congénitas especificadas, para el quiste de cola intestinal. Aunque la ICD-10-CM no clasifica específicamente la afección, un quiste de cola intestinal es una malformación congénita. La afección también es denominada como hamartoma quístico retrorrectal, ocurre en el espacio presacro y es un remanente de la parte posnatal del intestino grueso. El código Q85.8, otra facomatosis, no clasificada en otro sitio, no es correcto ya que la facomatosis se refiere a un amplio grupo de trastornos genéticos, caracterizados por implicaciones multisistémicas variables, no asociadas con los quiste de cola intestinal.

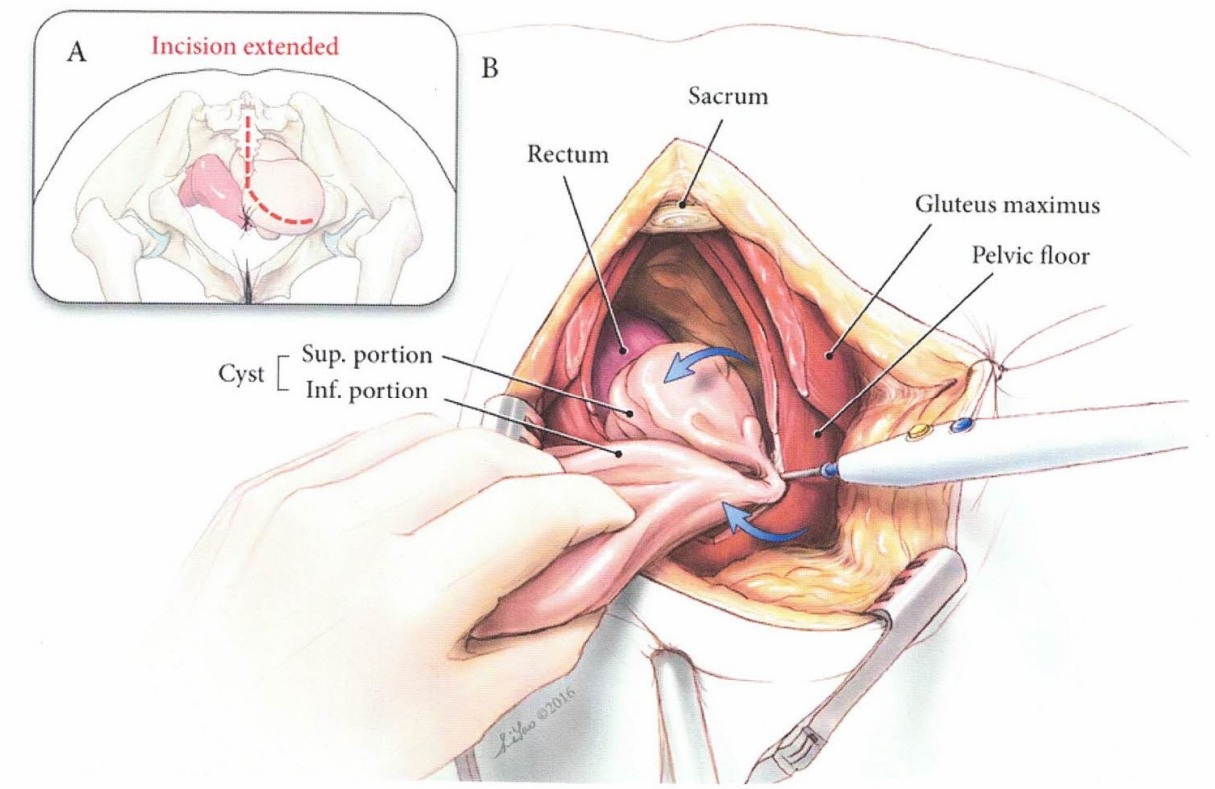

Resección de quiste de cola intestinal [NT]

Pregunta:
Un paciente de 58 años con estenosis de la arteria celíaca es intervenido de angioplastia con balón de la estenosis. La ICD-10-CM la clasifica en el código I77.4, Síndrome de compresión de la arteria celíaca; sin embargo la estenosis de la arteria celíaca y el síndrome de compresión de la arteria celíaca no parecen ser la misma afección. ¿Cuál es la asignación de código adecuada para la estenosis de arteria celíaca cuando la documentación del clínico no indica síndrome de compresión de la arteria celíaca?

Respuesta:
Asigne el código I77.1, Estrechamiento de arteria, para la estenosis de la arteria celíaca. Aunque el Índice de Enfermedades dirige a codificar el I77.4, Síndrome de compresión de la arteria celíaca, el clínico no documenta esta afección. La regla básica de codificación es que se necesita más investigación si el título del código sugerido por el Índice no identifica la afección correctamente.

Pregunta:
Una paciente obstétrica que da a luz en el hospital A es trasladada al hospital B para acompañar el traslado del niño a una unidad de cuidados intensivos. En el hospital B la paciente recibe cuidados maternos y postparto rutinarios, así como esterilización. Se realiza una ligadura tubárica bilateral postparto. ¿Qué códigos de la ICD-10-CM deberían asignarse para la estancia de la madre en el hospital B?

Respuesta:
Asigne el código Z39.0, Contacto para cuidado y examen de la madre inmediatamente posterior al parto, como diagnóstico principal y que la paciente ha sido trasladada desde una instalación exterior para cuidado materno. Asigne el código Z30.2, Contacto para esterilización, como diagnóstico secundario ya que la paciente fue sometida a ligadura tubárica bilateral postparto durante el ingreso.

Pregunta:
Un paciente se presenta para desbridamiento de quemadura de espesor total de la pierna izquierda. El clínico realizó un desbridamiento escisional por debajo de la fascia y luego se cubrió el lecho con apósito de herida bioabsorbible. El apósito consiste en una matriz sintética biocompatible colocada en la herida para proporcionar un marco al tejido para regenerarse, cerrando temporalmente la herida. ¿Esto se clasifica como apósito de herida, sustitución de piel u otra sustancia terapéutica? ¿Cuál es el código de la ICD-10-PCS adecuado para la aplicación de un apósito de herida biodegradable?

Respuesta:
Este apósito de herida consiste en una matriz sintética bioabsorbible. En la ICD-10-PCS los apósitos de herida se consideran suministros quirúrgicos, y éstos no se codifican por separado en una instalación con ingreso.

Pregunta:
Un paciente con enfermedad renal en estadio final y una disfunción de la fístula braquiocefálica es sometido a revisión de la fístula arteriovenosa. En la intervención, se identificó el flujo de la vena cefálica con la anastomosis a la arteria braquial y se descubrió que tenía una dilatación aneurismática de la vena con un área marcadamente estrechada que se extendía por el brazo. Por tanto, la decisión fue ir hacia la vena cefálica proximalmente pero esta posición era demasiado pequeña igualmente. El cirujano decidió por tanto proceder con la disección de la vena basílica para usarla como flujo de salida. El vaso pareció ser de tamaño adecuado y se tunelizó un injerto arterial de carótida bovina de 6 mm en una posición muy lateral para facilitar el futuro acceso al injerto. En este punto, el final del injerto fue anastomosado al lateral de la vena basílica. Siguiendo a esto, la anastomosis arterial se resolvió de forma oblicua termino-terminal con el muñón de la vena cefálica. Puesto que este muñón de la vena cefálica se usó para hacer la anastomosis arterial y el injerto no fue anastomosado directamente a la arteria braquial, ¿cuál es el código adecuado de la ICD-10-PCS para este procedimiento?

Respuesta:
El objetivo del procedimiento fue salvar e acceso del brazo derecho (arteria braquial) usando un injerto de carótida bovina de 6 mm. Aunque el injerto arteriovenoso se anastomosó al muñón de la vena cefálica de la fístula arteriovenosa previa, el objetivo del procedimiento fue mantener el acceso arterial. Por tanto, el valor de estructura corporal correcto es "arteria braquial derecha" y "vena de brazo" es el calificador adecuado. Asigne el siguiente código de procedimiento:

03170KF Bypass de arteria braquial derecha a vena de brazo con sustituto no autólogo, abordaje abierto

Pregunta:
Un paciente de 16 años es ingresado para tratamiento quirúrgico de necrosis vascular de ambas cabezas humerales. Fue sometido a curetaje e injerto óseo de las dos cabezas humerales. Durante el procedimiento, se utilizó un arco en C de rayos X para identificar la lesión de la extremidad superior izquierda donde se hizo una incisión con disección por debajo del periostio. El periostio se abrió, se perforó una guía en la lesión de la cabeza humeral, y se abrió con un escariador extensible en paraguas para sacar el núcleo de la lesión. El escariador se retiró dejando un manguito protector en el sitio, se mezcló injerto óseo Pro-dense™ y se inyectó en la lesión mediante una cánula. El procedimiento se repitió en el lado derecho. ¿Cuál es el tipo de intervención adecuado para el curetaje y el injerto óseo Pro-dense™ para tratar la necrosis avascular de ambas cabezas humerales?

Respuesta:
Asigne los siguientes códigos de procedimiento:

0PCC3ZZ Extirpación de materia de la cabeza humeral, abordaje percutáneo, para el curetaje de la necrosis avascular de la cabeza humeral derecha

0PCD3ZZ Extirpación de materia de la cabeza humeral, abordaje percutáneo, para el curetaje de la necrosis avascular de la cabeza humeral izquierda

0PUC3JZ Suplemento de cabeza humeral derecha con sustituto sintético, abordaje percutáneo, para la inyección de injerto óseo Pro-dense™ en la cabeza humeral derecha

0PUD3JZ Suplemento de cabeza humeral izquierda con sustituto sintético, abordaje percutáneo, para la inyección de injerto óseo Pro-dense™ en la cabeza humeral izquierda

El curetaje de las lesiones con el escariador cumple con el tipo de intervención Extirpación – Tomar o extraer una materia sólida de una estructura corporal. La inyección de injerto óseo Pro-dense ™ cumple con el tipo de intervención Suplemento – Introducir material biológico o sintético que refuerza físicamente y/o aumenta la función de una parte de una estructura corporal.

Pregunta:
El paciente fue ingresado para craniectomía suboccipital con laminectomía de C1 para descompresión de Chiari con duroplastia y coagulación bipolar tonsilar bilateral. Se hizo una disección por debajo de las apófisis espinosas de C1 y C2 y del hueso occipital. Se realizó una craniectomía suboccipital, así como una laminectomía de C1, se abrió la duramadre y se visualizaron las amígdalas cerebelosas bilaterales herniadas pasado el foramen magnum así como los nervios espinales accesorios del complejo 9, 10 y 11. Se llevó a cabo una descompresión de los nervios reduciendo las amígdalas en el lado izquierdo usando succión bipolar. Así mismo, una porción de la amígdala izquierda se resecó. Luego en el lado derecho la amígdala fue reducida usando electrocauterio bipolar. Tras confirmar la reducción tonsilar y siendo posible visualizar la salida del cuatro ventrículo, se colocó un parche dural AlloDerm® y se cerró la zona. ¿Cuáles son los códigos de este procedimiento?

Respuesta:
Asigne los siguientes códigos de la ICD-10-PCS:

00BC0ZZ Escisión de cerebelo, abordaje abierto, para la escisión de la amígdala cerebelosa en el lado izquierdo

005C0ZZ Destrucción de cerebelo, abordaje abierto, para la reducción de la amígdala cerebral en el lado derecho con coagulación bipolar, y

00U20KZ Suplemento de duramadre con sustituto de tejido no autólogo, abordaje abierto, para el parche dural de AloDerm®

Pregunta:
El paciente se presenta para incisión y drenaje de un absceso en el espacio retrofaríngeo. En la intervención, se incidió la piel dos dedos por debajo de la mandíbula anterior al esternocleidomastoideo izquierdo. Se diseccionó la grasa subcutánea, se ligó el platisma y se retrajo el borde anterior el esternocleoidomastoideo izquierdo con disección posterior y superior detrás del vientre muscular. Se encontró la cavidad del absceso en el espacio retrofaríngeo que fue disecado manualmente a lo largo de la línea media y por debajo de la vértebra cervical y a lo largo d la corteza medial de la mandíbula. Se aspiró el pus, la cavidad se limpió y se suturó un drenaje de Penrose en el lugar. La ICD-10-PCS no proporciona una estructura corporal diferente para el espacio retrofaríngeo. ¿Cómo se codifica el drenaje de un absceso retrofaríngeo en la ICD-10-PCS?

Respuesta:
Asigne el siguiente código de procedimiento:

0W960ZZ Drenaje del cuello, abordaje abierto, para drenaje del absceso del espacio retrofaríngeo

Esto es coherente con la normativa PCS B4.1ª:If: si un procedimiento se realiza en una estructura anatómica que no tiene un valor separado, codifique la estructura anatómica correspondiente a la parte completa.

Pregunta:
El paciente fue ingresado con un bocio mediastínico y fue sometido a extirpación quirúrgica del bocio mediante esternotomía, junto con canulación de ambas venas femorales anticipándose a una perfusión de oxigenación de membrana (ECMO). Debido al estrechamiento de la vía aérea del paciente, hubo preocupación en la inducción de la anestesia, la vía aérea no fue accesible y se requeriría la ECMO como respaldo. Las cánulas se colocaron en las venas femorales derecha e izquierda y se conectaron al circuito. Se indujo la anestesia y el paciente fue intubación sin incidentes. Por tanto, no se necesitó el uso de la ECMO. A la finalización del procedimiento ambas cánulas se retiraron. ¿Es adecuado asignar un código adicional para la canulación cuando la perfusión con ECMO no se proporcionó durante la intervención?

Respuesta:
Asigne cada uno de los siguientes códigos de la ICD-10-PCS dos veces para la colocación y retirada de las cánulas de la ECMO en las venas femorales derecha e izquierda:

06HY33Z Inserción de dispositivo de infusión en vena inferior, abordaje percutáneo

06PY33Z Inserción de dispositivo de infusión en vena inferior, abordaje percutáneo

Pregunta:
El paciente, que había sido sometido previamente a amputación por encima del codo izquierdo debido a necrosis y devascularización del brazo, se presenta para cirugía de reinervación muscular dirigida. Durante la intervención, los nervios cubital mediano, radial y cutáneo antebraquial fueron identificados y movilizados. Se formó un colgajo adipofascial para interposición y el bíceps se dividió. Se hizo una neurolisis del nervio cutáneo antebraquial por debajo de la cabeza del tríceps. A los nervios mediano cubital, cutáneo antebraquial medial y cutáneo antebraquial lateral se les hizo neurolisis y se movilizaron. Se usó el nervio mediano como rama receptora de la cabeza medial del bíceps y fue fijado con suturas. Se suturó el nervio cutáneo antebraquial directamente a la cabeza medial del bíceps. El nervio cubital se suturó al músculo braquial. El nervio cutáneo antebraquial lateral se fijó directamente en el músculo braquial. El nervio radial se usó para inervar la cabeza del tríceps y fijado directamente. Luego el colgajo adipofascial fue suturado entre las dos cabezas del bíceps. ¿Cuáles son los tipos de intervención y los códigos para la reinervación muscular dirigida?

Respuesta:
En la intervención de reinervación muscular dirigida, se recolocan los nervios que una vez controlaban el brazo y la mano. Recolocando los nervios existentes, los pacientes que han tenido una amputación de miembro superior pueden controlar su dispositivo protésico. Reposición es el tipo de intervención adecuado para esta cirugía y se define como mover a su posición normal, u otra localización adecuada, de toda o una parte de una estructura corporal. Asigne los siguientes códigos de procedimiento:

01S30ZZ Reposición del plexo braquial, abordaje abierto, para la inervación del nervio cutáneo antebraquial de la cabeza medial del músculo bíceps y del músculo braquial

01S50ZZ Reposición del nervio mediano, abordaje abierto, para la inervación del nervio mediano de la cabeza del músculo bíceps

01S40ZZ Reposición del nervio cubital, abordaje abierto, para la inervación del nervio cubital del músculo braquial

01S60ZZ Reposición del nervio radial, abordaje abierto, para la inervación del nervio radial de la cabeza lateral del músculo tríceps, y

0JXF0ZZ Transferencia de tejido subcutáneo y fascia del brazo, abordaje abierto, para el colgajo adipofascial

Pregunta:
El paciente es ingresado con quiste del conducto tirogloso y es sometido a escisión quirúrgica. En la intervención, se hizo una incisión e la cara anterior del cuello y se encontró el quiste del conducto tirogloso que fue diseccionado junto con la parte media del hueso hioides. El quiste continuaba por encima hacia la lengua donde se diseccionó desde el *foramen cæcum* de la lengua. ¿Cuál es el código de procedimiento adecuado para esta intervención?

Respuesta:
Asigne los siguientes códigos de procedimiento:

WB60ZZ Escisión de cuello, abordaje abierto, para la escisión de quiste tirogloso, y

0NBX0ZZ Escisión de hueso hioides, abordaje abierto, para la escisión parcial del hueso hioides

El conducto tirogloso está unido a la lengua pero no forma parte de la lengua. Durante la intervención, el quiste es separado de la lengua, pero la lengua no es escindida o resecada. En este caso, la documentación indica que la parte media del hueso hioides fue también diseccionada. Solo se asigna un código separado para la escisión del hueso hioides cuando la documentación indica claramente que se hizo la escisión.

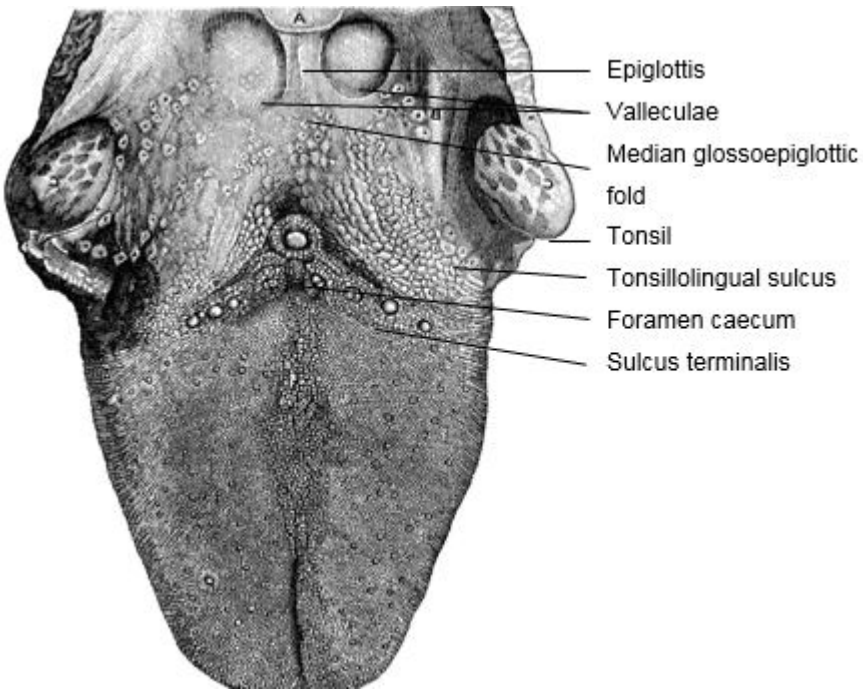

Foramen cæcum de la lengua [NT]

Pregunta:
Un paciente de 50 años es sometido a incisión y drenaje de un absceso que afecta el tejido subcutáneo de la línea media posterior del cuello. Se exprimió todo el líquido purulento desde la única cavidad del absceso. ¿Cuál es el valor de estructura anatómica correcto para captar la línea media posterior del cuello?

Respuesta:
Asigne el siguiente código de procedimiento:

0W960ZZ Drenaje de cuello, abordaje abierto, para el drenaje de la línea media posterior del cuello

En este caso, la ICD-10-PCS proporciona un valor general de estructura corporal que pueda aplicarse. Esto difiere del consejo previamente publicado en *Coding Clinic* que implica procedimientos en la línea media, donde se asignan dos códigos (derecho e izquierdo) porque no había un valor general de estructura anatómica disponible.

Pregunta:
Un paciente con enfermedad arterial coronaria se presenta para intervención de injerto de bypass arterial aortocoronario de tres vasos. Tras la esternotomía, se completó una anastomosis aortocoronaria con vena safena invertida desde la aorta ascendente a la arteria coronaria derecha y a la arteria marginal obtusa.

Tras obtener un injerto libre de arteria mamaria interna izquierda, el final del injerto se anastomosó a la arteria descendente anterior izquierda y el final proximal se anastomosó a la cubierta de la anastomosis del injerto venoso completado en la marginal obtusa. ¿Cuál es el valor de calificador adecuado usando la arteria mamaria interna izquierda como injerto libre y el injerto venoso en la marginal obtusa?

Respuesta:
Asigne el siguiente código de la ICD-10-PCS:

02100A3 Bypass de arteria coronaria, con tejido arterial autólogo, abordaje abierto, para el bypass usando un injerto libre de arteria mamaria interna izquierda entre el injerto venoso de safena de la arteria obtusa marginal y la arteria descendente anterior.

En este caso, el injerto venoso de safena de la obtusa marginal funciona como arteria coronaria. El injerto de arteria mamaria interna izquierda permite el flujo de sangre de la arteria coronaria funcional a la arteria descendente anterior. La Normativa Oficial para codificación e información con la ICD-10-PCS B3.6a indica que el valor de calificador especifica el vaso puenteado, y por tanto se asigna el calificador "3, Arteria coronaria"

Pregunta:
Un paciente con trombocitopenia, al parecer secundaria a secuestro esplénico, es sometido a embolización transcatéter con radiología intervencionista de los polos inferior y medio de la arteria esplénica usando hidroperlas embólicas. El final de la angiografía sugirió una embolización esplénica parcial. La impresión final indica que aproximadamente el 60% del bazo estaba embolizado. Cuando un procedimiento de embolización se hace para tratar la trombocitopenia al parecer secundaria a secuestro esplénico, ¿el objetivo es cerrar completa o parcialmente el vaso? ¿Cuál es el tipo de intervención correcto para la embolización de distintos segmentos de la arteria esplénica?

Respuesta:
Asigne el siguiente código de procedimiento:

04V3DZ Restricción de la arteria esplénica con dispositivo intraluminal, abordaje percutáneo, para la embolización parcial de la arteria esplénica

En este caso, el intento de tratar la trombocitopenia es la oclusión parcial, tal como indica la documentación "oclusión parcial ideal" y "60% de bazo embolizado". Esta embolización cumple con el tipo de intervención de Restricción – Cierre parcial de un orificio o de la luz de una estructura anatómica tubular. Solo se asigna un código ya que la embolización se realizó en los polos inferior y medial de la misma arteria (esplénica).

Pregunta:
El paciente tuvo una osteoartritis grave de mediopie, incluyendo la articulación cuneonavicular, y se sometió a una fusión de mediopie. Durante el procedimiento, se hizo una incisión y se identificaron las segunda y tercera articulaciones tarsometatarsianas y se prepararon para la fusión en las articulaciones cuneonaviculares media y lateral. Se colocaron tornillos del primer metatarsiano al cuneiforme medio. Se insertaron grapas del cuneiforme medio al segundo metatarsiano y del tercer metatarsiano al cuneiforme lateral. Se colocó una grapa del cuneiforme lateral al navicular. Se mezcló hueso recolectado en el procedimiento con injerto celular autólogo y colocado en las articulaciones. ¿Cuáles son los códigos de procedimiento adecuados para la artrodesis de tobillo en el mediopie?

Respuesta:
Asigne los siguientes códigos de procedimiento:

0SGJ04Z Fusión de articulación del tarso izquierdo con dispositivo de fijación interna, abordaje abierto

0SGJ07Z Fusión de articulación del tarso izquierdo con sustituto de tejido autólogo, abordaje abierto

0SGL04Z Fusión de articulación tarsometatarsiana izquierda con dispositivo de fijación interna, abordaje abierto

0SGL07Z Fusión de articulación tarsometatarsiana izquierda con sustituto de tejido autólogo, abordaje abierto, para la fusión de articulaciones del mediopie usando fijación interna e injerto óseo

Pregunta:
Un paciente con estenosis lumbar y espondilolistesis que causa dolor y debilidad de la pierna izquierda es ingresado para cirugía vertebral. En la intervención se realizó laminectomía central abierta con facetectomía parcial y foraminotomía en L4-L5. Se rellenó una caja X-Spine Axle con aloinjerto y se insertó entre los elementos posteriores. Se colocaron placas y tornillos y los canales posterolaterales se rellenaron con aloinjerto óseo y matriz ósea desmineralizada para la fusión. ¿Cuáles son los códigos de procedimiento para la colocación de la caja X-Spine Axle con aloinjerto de hueso?

Respuesta:
Asigne los códigos códigos de procedimiento:

0SH00BZ Inserción de dispositivo de estabilización vertebral en entre apófisis espinosas en articulación vertebral, abordaje abierto, para colocación de caja X-Spine Axle sobre las apófisis espinosas

0SG00K1 Fusión de articulación vertebral lumbar con sustituto de tejido no autólogo, abordaje posterior, columna posterior, abordaje abierto, para la fusión de L4-L5 con colocación de aloinjerto.

Caja X-Spine Axle [NT]

La colocación de placas y tornillos se incluyen en la cirugía de fusión vertebral y no se codifica por separado.

Pregunta:

Un paciente se presenta con aflojamiento mecánico aséptico de su prótesis de rodilla izquierda y se hizo una revisión quirúrgica. El clínico documentó que se colocó un espaciador rotativo de polietileno y se construyeron componentes tibial y femoral en la mesa de instrumental (back table en ingles [NT]) y luego se colocó e impactó con cemento ligero. No estamos seguros si asignar un código para sustitución de los componentes tibial y femoral o la colocación del espaciador rotativo de polietileno se codifican como colocación de espaciador de articulación. ¿Cómo debe codificarse este caso?

Respuesta:

Asigne los siguientes códigos de la ICD-10-PCS:

0SPD0JZ Retirada de sustituto sintético de la articulación de la rodilla izquierda, abordaje abierto, para la retirada de los componentes tibial y femoral de la prótesis total de rodilla

0SRD0J9 Sustitución de articulación de rodilla izquierda con sustituto sintético, cementado, abordaje abierto, para la sustitución de los componentes tibial y femoral de una prótesis total de rodilla

En este caso, se reemplazó una articulación reconstruida de rodilla y se colocó un tipo permanente de implante. El implante permanente consistió en dos componentes Depuy™ para las superficies tibial y femoral de la articulación, junto con un "espaciador" giratorio de polietileno de 10 mm (1 cm) (también denominado inserción tibial) que se asienta encima del componente tibial (también denominado platillo tibial) y forma el interespacio entre los dos componentes

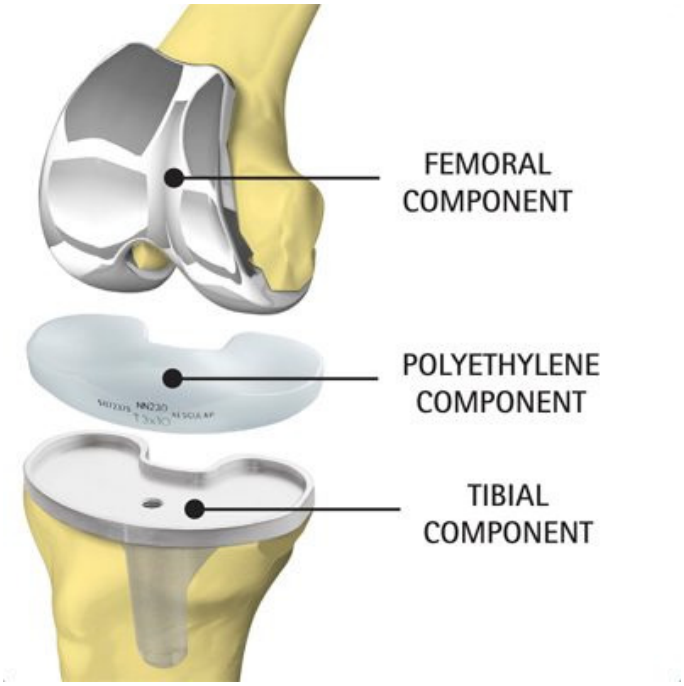

Componentes de una prótesis total de rodilla [NT]

Pregunta:

El paciente requirió una estereotomía de urgencia debido a una hemorragia aguda. Mediante exploración quirúrgica se encontró un hematoma mediastínico anterior así como un sangrado venoso importante debido a un taponamiento cardiaco que colapsa la aurícula derecha. Se entró en el pericardio con disección aguda con salida de un gran volumen de sangre. El alivió el taponamiento. La hemorragia presente se aisló en la aurícula derecha y en la unión cavoatrial con rotura de la aurícula derecha y la vena cava superior. El gran desgarro se suturó y reforzó con fieltro absorbente. ¿Cuál es el procedimiento correcto para la cirugía de resolución de taponamiento cardiaco?

Los codificadores no están seguros de si se asigna el tipo de intervención Control, Drenaje o Liberación. ¿Qué códigos deberían asignarse en este caso?

Respuesta:
Asigne siguientes códigos de la ICD-10-PCS:

0W9D0ZZ Drenaje de cavidad pericárdica, abordaje abierto, para la apertura del pericardio y alivio del taponamiento cardiaco.

02Q60ZZ Reparación de aurícula derecha, abordaje abierto, y

02QV0ZZ Reparación de vena cava superior, abordaje abierto, para la reparación mediante sutura del desgarro que abarca la aurícula derecha y la vena cava superior

El sangrado y el taponamiento son el resultado el desgarro en el corazón y los grandes vasos. En este caso, la reparación primaria de la lesión (sutura y refuerzo usando absorbente) se cosifica con el tipo de intervención Reparación, en vez de Control. La mayoría de los órganos y tejidos del cuerpo están vascularizados y sangran cuando se cortan o erosionan. Reparar un corte o erosión de una estructura anatómica se codifica como estructura anatómica reparada en vez de una estructura anatómica del sistema vascular.

Pregunta:
El paciente es ingresado para reparación de válvula mitral transcateter con sistema de implante PASCAL. En el laboratorio de cateterización cardiaca, se realizó un acceso percutáneo a través de la vena femoral derecha. Bajo anestesia general con seguimiento transesofágico se colocó un dispositivo PASCAL único en la región A2 P2 con reducción de la regurgitación mitral de moderada-grave a moderada-leve. ¿Cómo debe codificarse este procedimiento en la ICD-10-PCS?

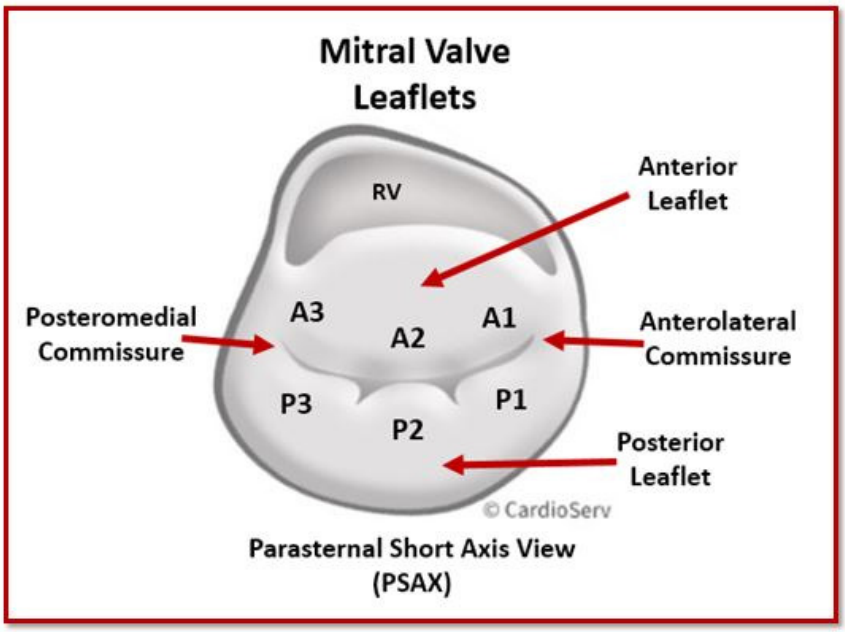

Valvas de la válvula mitral [NT]

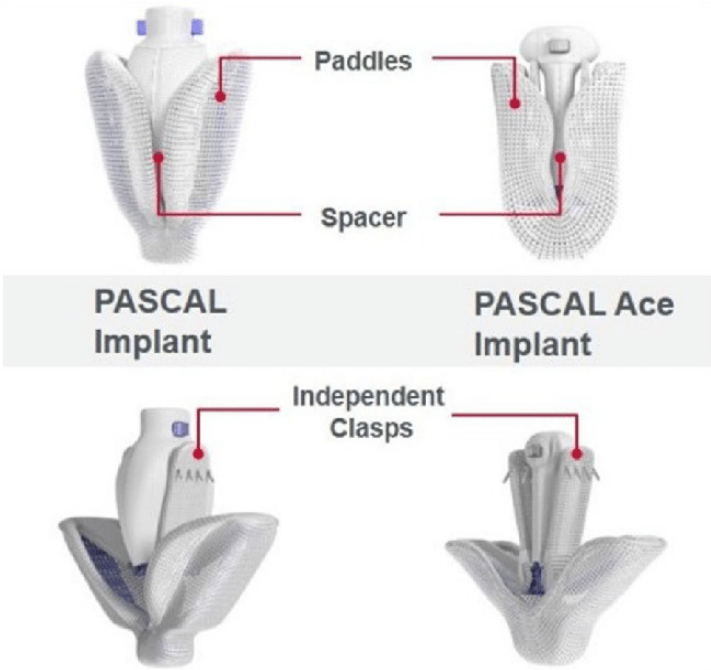

Dispositivo PASCAL NT

La implantación del sistema de reparación PASCAL implica un espaciador central que pretende rellenar el área del orificio regurgitante de la válvula más aletas amplias y contorneadas para reducir el estrés de las valvas. Los cierres debajo de las aletas sujetan las valvas de la válvula y puede maniobrarse independientemente para afinar la posición de la valva. El procedimiento cumple la definición de Suplemento: Colocar un material biológico o sintético que refuerza y/o mejora físicamente la función de una parte de una estructura corporal.

Pregunta:

Un paciente tiene un estado posterior de capsuloendoscopia (esto es, cámara en píldora), es sometido a escisión de intestino delgado laparoscópica, debido a obstrucción y estrechamiento parcial de intestino delgado, tras fallar el paso de la píldora con cámara seguido de endoscopia previa. En la intervención, se escindió y recuperó una pequeña porción de ileon con la cápsula mediante una bolsa endoscópica. ¿Se asignan códigos separados para la escisión de intestino delgado y la recuperación de la cápsula?

Respuesta:

Asigne el siguiente código de la ICD-10-PCS:

0DBB4ZZ Escisión de íleo, abordaje endoscópico percutáneo, para la retirada laparoscópica de la cápsula con una porción de íleon/intestino delgado

Dado que la cápsula estaba dentro de la porción de íleon que fue encindido, la retirada de la cápsula no es un procedimiento separado, por lo que no se asigna un código adicional.

Pregunta:
Un paciente es ingresado para operación de síndrome de dehiscencia del canal semicircular superior. En la intervención, se hizo una incisión en el área supraauricular seguida de craneotomía con retirada de placa ósea. Se continúa la disección hasta identificar la eminencia arcuata del hueso temporal (zona anterosuperior de la porción petrosa que se corresponde interiormente con el canal semicircular superior[NT]). No había una dehiscencia obvia del canal superior pero sí de la eminencia arcuata. Se aplicó cemento óseo OtoMimix® en la eminencia para recubrir esta área que rodea la eminencia arcuata y sobre la eminencia misma. Se adaptó una malla de titanio para cubrir el defecto de la craneotomía. Había un remanente de la placa ósea y de fijó a la malla, se colocaron ambos en la herida y se aseguró con tornillos reconstruyendo la *pars squamosa* del hueso temporal derecho. ¿Cómo se codifica esta reparación de la dehiscencia del canal semicircular?

Respuesta:
Asigne los siguientes códigos de procedimiento:

0NU50KZ Suplemento de hueso temporal derecho con tejido no autólogo, abordaje abierto, para el cemento óseo OtoMimix® (hidroxiapatita [NT]) colocado para en la recubrir el defecto óseo de la eminencia arcuata del hueso temporal, y

0NR50JZ Sustitución de hueso temporal derecho con sustituto sintético, abordaje abierto, para la placa de malla de titanio colocada para sustituir la *pars squamosa* del colgajo de hueso temporal

Pregunta:
El paciente se presenta para reparación de hernia femoral bilateral. Los hallazgos operatorios indican una gran hernia femoral derecha recurrente con colon incarcerado y adherencias densas. Los hallazgos del lado izquierdo indican a una hernia femoral moderada sin incarceración. ¿Qué códigos de diagnóstico se asignan para la hernia femoral bilateral cuando la obstrucción/incarceración es solo de un sitio?

Respuesta:
Asigne el código K41.31, Hernia femoral unilateral, con obstrucción, sin gangrena, recurrente, para la hernia femoral derecha complicada. Asigne el código K41.90, Hernia femoral unilateral sin obstrucción ni gangrena, no especificada como recurrente, para la hernia femoral izquierda no complicada. En este caso, no debería asignarse el código que describe la hernia femoral bilateral ya que la hernia (derecha e izquierda) tienen una complicación diferente.

Pregunta:
El paciente se presenta para reparación inguinal bilateral robótica. El cirujano hizo el diagnóstico postoperatorio como hernia inguinal bilateral, sin obstrucción o gangrena, la del lado derecho es recurrente. ¿Cuál es la asignación de código de la ICD-10-CM correcta para este caso?

Respuesta:
Asigne el código K40.91, Hernia femoral unilateral sin obstrucción ni gangrena, recurrente, y el código K40.90, Hernia femoral unilateral sin obstrucción ni gangrena, no especificada como recurrente, para la hernia bilateral con un lado recurrente.

Aclaración

Informando Diagnósticos Secundarios en Instalaciones Ambulatorias

Pregunta:

El *Coding Clinic*, Tercer Trimestre de 2020, página 33 (página 25 de la versión traducida [NT]) advierte contra la asignación e un código para las afecciones de salud mental de un paciente cuando el clínico no documenta que estas afecciones afecten al cuidado y al tratamiento. Se indicó también que el paciente estaba con medicación antipsicótica para sus afecciones mentales crónicas. Esta recomendación parece ser contradictoria con el *Coding Clinic*, Tercer Trimestre de 2019, páginas 5-6 (página 3 de la versión traducida [NT]) donde un código de enfermedad de Crohn, un trastorno autoinmune crónico, se asignó a un paciente en el intervalo de medicación para la modulación inmune para tratar la afección. El *Coding Clinic* establece que un tratamiento en curso no necesita producirse durante el episodio. El hecho de que un paciente esté en tratamiento afecta el cuidado y manejo del paciente. Parece que el tratamiento con medicación antipsicótica constituye una afectación en la atención y el manejo del paciente. ¿Debería cambiar la recomendación del *Coding Clinic*, Tercer Trimestre de 2020 para afecciones que tienen una posible exacerbación durante el cuidado, tal como autismo o esquizofrenia? Por favor, proporcione una aclaración en la codificación de afecciones crónicas en instituciones ambulatorias.

Respuesta:

Los codificadores no deberían asignar códigos basados únicamente en los diagnósticos anotados en la historia, lista de problemas o lista de medicación. Es responsabilidad del clínico documentar que la afección crónica afecta al cuidado y tratamiento del paciente para este episodio.

En el caso publicado en *Coding Clinic*, Tercer Trimestre de 2019, páginas 5-6 (página 3 de la versión traducida [NT]) el clínico indica específicamente que el paciente estaba recibiendo tratamiento para la enfermedad de Crohn. Cuando el clínico documenta que la afección del paciente o el tratamiento del mismo afectan el cuidado y manejo para el episodio actual, la afección debería informarse incluso si el tratamiento no se hace durante el episodio.

En el caso publicado en *Coding Clinic*, Tercer Trimestre de 2020, página 33 (página 25 de la versión traducida [NT]), los códigos para las afecciones mentales no fueron asignados ya que no hay documentación del clínico de que las afecciones mentales o su tratamiento afecten el cuidado y el manejo en el episodio actual. Si la historia clínica no está clara o es ambigua acerca de si las afecciones influyen en el cuidado y/o manejo del paciente, pregunte al clínico para aclararlo.

Nota de Corrección

Endofuga Intraoperatoria Tipo II

Pregunta:

El *Coding Clinic*, Tercer Trimestre de 2020, página 8 (página 5-6 de la versión traducida[NT]) recomienda asignar el código I97.89, Otras complicaciones y trastornos del aparato circulatorio, no clasificado en otro sitio, para una pequeña endofuga de tipo II, que el cirujano documentó como esperada, basado en una imagen radiológica preoperatoria. Los codificadores cuestionan esta recomendación, puesto que el clínico documenta la endofuga como esperada, no como una complicación. Es más, la endofuga se encontró durante la intervención en lugar de después del procedimiento y el código I97.89 describe una complicación tras procedimiento en lugar de una complicación intraoperatoria. Pedimos al Comité Editorial de *Coding Clinic* que revise esta recomendación.

Respuesta:

Tras la revisión de las Preguntas y Respuestas publicadas previamente y la documentación que lo sustenta acerca de la endofuga de tipo II, el Comité Editorial de *Coding Clinic* determinó que no debería asignarse un código de complicación tras procedimiento. La endofuga no se considera una complicación de la intervención, ya que el sangrado intraoperatorio se esperaba debido a la anatomía del vaso, como se demuestra en la imagen preoperatoria. Además, la endofuga no necesita tratamiento o monitorización adicional y se prevee que se selle por sí misma. Este tipo de endofuga no está relacionada con malfuncionamiento de injerto ni indicativo e una complicación quirúrgica.

Esto es coherente con la Sección I.B.16 de la *Normativa Oficial para Codificación e Información* con la ICD-10-CM que indica que no todas las afecciones que ocurren durante o tras una intervención se codifican como complicaciones. Debe haber una relación de causa-efecto entre el cuidado proporcionado y la afección, y una indicación en la documentación de que es una complicación.

El presente documento es una traducción de la publicación *Coding Clinic for* **ICD-10-CM** *and* **ICD-10-PCS**, editada por la AHA (American Hospital Association) y por tanto sujeta a copyright.

Así mismo las imágenes, esquemas y explicaciones que se incluyen para una mejor comprensión de los textos, que no vienen en la publicación original, y que son añadidos como «notas del traductor **NT»** pueden estar sujetos en algunos casos a derechos de autor.